

## PRESENTE Y FUTURO

### REVISIÓN JACC TEMA DE LA SEMANA

# La insuficiencia auricular como entidad clínica



## Revisión JACC Tema de la semana

Felipe Bisbal, MD, PhD,<sup>a,b,c</sup> Adrian Baranchuk, MD,<sup>d</sup> Eugene Braunwald, MD,<sup>e</sup> Antoni Bayés de Luna, MD, PhD,<sup>c,f</sup> Antoni Bayés-Genís, MD, PhD<sup>a,b,c</sup>

### RESUMEN

La disfunción auricular ha sido considerada ampliamente un marcador o una consecuencia de otros trastornos cardíacos en vez de una causa de por sí. En este artículo proponemos el término de insuficiencia auricular como una entidad clínicamente relevante, definida como cualquier disfunción auricular que cause un deterioro de la función cardíaca, síntomas y un empeoramiento de la calidad de vida o la esperanza de vida. Se comentan aspectos de etiología, mecanismos y consecuencias de la insuficiencia auricular. Los avances recientes en la electrofisiología y las técnicas de diagnóstico por la imagen cardíacas han mejorado nuestro conocimiento de la muy compleja anatomía y función auriculares, y han subrayado la importancia capital que tienen las aurículas en la función óptima del corazón. Ha llegado el momento de reconsiderar el concepto del fallo de la función de la aurícula como causa primaria o como factor agravante de los síntomas en muchos de nuestros pacientes. El concepto de insuficiencia auricular podría fomentar una investigación básica y traslacional que condujera a una mejor comprensión de la forma de identificar y tratar la disfunción auricular. (*J Am Coll Cardiol* 2020;75:222–32) © 2020 Los autores. Publicado por Elsevier en nombre de la American College of Cardiology Foundation. Este es un artículo de acceso abierto (open access) que se publica bajo la licencia CC BY-NC-ND (<http://creativecommons.org/licenses/by-nc-nd/4.0>).

*“... y, si en ese momento, con su aurícula sola latiendo, se corta el vértice del corazón con unas tijeras, se observará el flujo de sangre que sale por la herida con cada latido auricular. De esa forma se apreciará que la sangre llega a los ventrículos, no a través de ningún arrastre ejercido por el corazón distendido, sino a través de la fuerza impulsora ejercida por el latido de las aurículas.”*

—William Harvey, 1628

A pesar de las observaciones descritas por Harvey a comienzos del siglo XVII y la descripción de las propiedades fisiológicas fundamentales de la

aurícula izquierda (AI) realizada hace más de 50 años (1,2), la AI ha sido en gran parte descuidada por los investigadores, y se ha minimizado su papel en la función cardíaca. Más recientemente, la AI ha suscitado una gran atención, con el desarrollo de técnicas de intervención para la fibrilación auricular (FA) y la creciente sofisticación de las técnicas de diagnóstico por la imagen cardíacas. Un conocimiento más profundo de la estructura y la función auriculares ha revelado su papel crucial en la hemodinámica del corazón, pero este conocimiento no siempre se ha trasladado a la práctica clínica.



Para escuchar el audio del resumen en inglés de este artículo por el Editor Jefe del JACC, Dr. Valentin Fuster, consulte [JACC.org](http://JACC.org)

<sup>a</sup>Instituto del Corazón (iCor), Hospital Universitario Germans Trias i Pujol, Badalona, Barcelona, España; <sup>b</sup>CIBERCV, Instituto de Salud Carlos III, Madrid, España; <sup>c</sup>Departamento de Medicina, Universitat Autònoma Barcelona, Barcelona, España; <sup>d</sup>Department of Medicine, Division of Cardiology, Heart Rhythm Service, Queen's University, Kingston General Hospital, Kingston, Ontario, Canadá; <sup>e</sup>Cardiovascular Division, Department of Medicine, Brigham and Women's Hospital and Harvard Medical School, Boston, Massachusetts; y el <sup>f</sup>Institut Català Ciències Cardiovasculars, Hospital de la Santa Creu i Sant Pau, Barcelona, España. Este trabajo fue financiado por el Instituto de Salud Carlos III, Ministerio de Economía y Competitividad, España (PI18/01227), CIBER Cardiovascular (CB16/11/00403); y La MARATO - TV3 (ID 201527). Los autores no tienen ninguna relación que declarar que sea relevante respecto al contenido de este artículo.

Original recibido el 12 de agosto de 2019; original revisado recibido el 9 de octubre de 2019, aceptado el 5 de noviembre de 2019.

**ABREVIATURAS  
Y ACRÓNIMOS****FA** = fibrilación auricular**AV** = auriculoventricular**IC** = insuficiencia cardiaca**ICFEP** = insuficiencia cardiaca con fracción de eyección preservada**AI** = aurícula izquierda**OAI** = orejuela auricular izquierda**VI** = ventrículo izquierdo**IM** = infarto de miocardio**VP** = vena pulmonar

Hay multitud de trastornos que pueden deteriorar el funcionamiento de la AI al afectar a sus funciones mecánicas y homeostáticas o su acoplamiento eléctrico con el ventrículo. Puede producirse un deterioro de la hemodinámica ventricular izquierda (VI), un aumento de la trombogenicidad o una hipertensión pulmonar, que dan lugar a manifestaciones clínicas muy variables, incluida la insuficiencia cardiaca (IC), la isquemia miocárdica y los eventos tromboembólicos (**Ilustración central**).

La disfunción auricular ha sido considerada ampliamente un marcador o una consecuencia de otros trastornos cardiacos en vez de una posible causa de por sí. En esta revisión proponemos el término de insuficiencia auricular como entidad independiente y clínicamente relevante que va más allá de la FA y la IC, con una gran diversidad de etiologías, mecanismos y manifestaciones. Se comentan aspectos de etiología, mecanismos y consecuencias de la insuficiencia auricular.

**DEFINICIÓN DE LA INSUFICIENCIA  
AURICULAR**

Proponemos como definición de insuficiencia auricular la de "cualquier disfunción auricular (anatómica, mecánica, eléctrica y/o reológica, incluida la homeostasis sanguínea) que cause un deterioro del funcionamiento del corazón y síntomas, y que empeore la calidad de vida o la esperanza de vida, en ausencia de anomalías valvulares o ventriculares significativas". En la **tabla 1** se presentan otras definiciones de interés. Anteriormente se han abordado varios aspectos de la insuficiencia auricular (3); sin embargo, al igual que ocurrió con el síndrome de IC, es probable que el síndrome de insuficiencia auricular sea objeto de una redefinición más perfeccionada en el futuro, a medida que se obtenga un mayor conocimiento sobre esta entidad.

La IC congestiva puede no darse exclusivamente a causa de una insuficiencia del VI. Incluso con una función del VI conservada, otros trastornos (como la enfermedad/disfunción de la AI) pueden causar un deterioro de la función global del corazón. En ausencia de enfermedad del VI, las alteraciones fibrosas y la disfunción de la aurícula pueden desencadenar un síndrome de IC, un ictus o arritmias (**figura 1**).

**ANATOMÍA Y FUNCIÓN DE LA AI**

Se cree que la separación del corazón en segmentos de flujo de entrada y flujo de salida estaba presente ya en los cefalocordados hace aproximadamente 600 millones de años y que se desarrolló por primera vez un ancestro de la cámara auricular alrededor de 100 millones de años

**PUNTOS CLAVE**

- La disfunción auricular es una cuestión a menudo descuidada.
- Proponemos la insuficiencia auricular como entidad clínicamente relevante.
- El concepto de insuficiencia auricular podría fomentar la investigación de la disfunción auricular que condujera a su mejor comprensión.

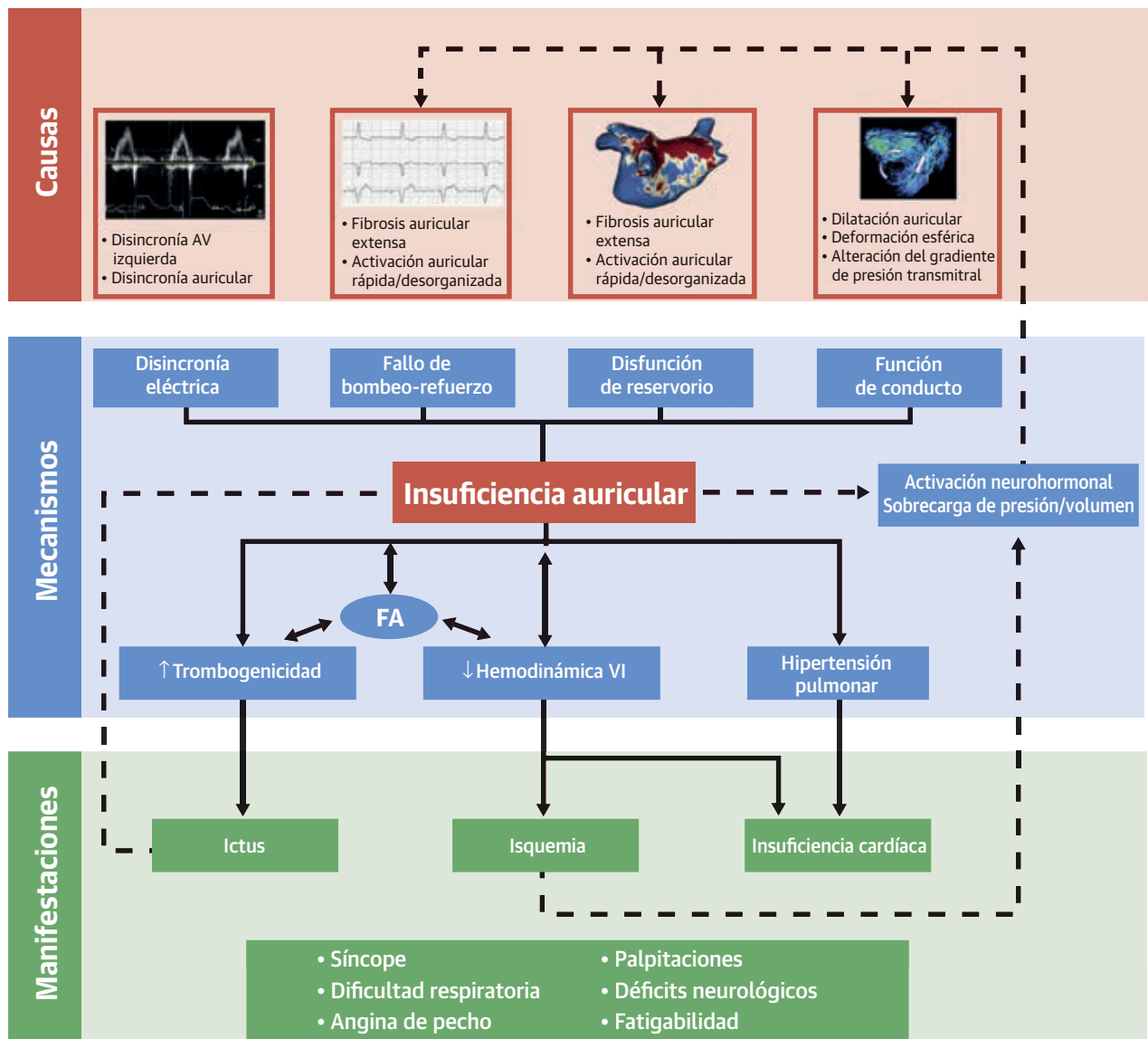
después, en las primitivas lampreas y peces bruja (4). Posteriormente la aurícula pasó a ser el componente principal de la entrada de flujo al corazón en los organismos vertebrados.

La AI es una estructura muy compleja, con una estrecha interacción entre sus aspectos anatómicos, ultraestructurales y funcionales. Tiene 2 partes: el componente posterosuperior de entrada de flujo (venoso) y el componente anteroinferior de salida de flujo (vestibular). La configuración tridimensional asimétrica de la conexión de las venas pulmonares (VP) sistémicas permite que se produzcan patrones de flujo vortical específicos, que favorecen un llenado diastólico temprano del VI al tiempo que evitan la estasis sanguínea (5).

La orejuela auricular izquierda (OAI), una estructura trabeculada, fijada de manera independiente y con una gran variabilidad anatómica, ejerce una importante función endocrina. Su separación del cuerpo de la AI hace que la renovación de la sangre de la orejuela dependa en gran manera de la contracción sistólica. La pérdida de la contracción de la OAI (es decir, la FA) y sus características morfológicas específicas se han asociado con una estasis de sangre y formación de un trombo (6). Las dos aurículas están conectadas por haces organizados de miocitos situados en el surco interauricular anterior epicárdico (haz de Bachmann), el tabique y el seno coronario, lo cual permite una activación sincrónica biauricular.

La AI desempeña un papel crucial en el llenado del VI y en el funcionamiento global del corazón y tiene una interacción dinámica con la diástole y la sístole ventriculares. El acoplamiento auriculoventricular (AV) en el momento oportuno es esencial para la sincronización de las fases del ciclo auricular con la diástole del VI. El flujo de entrada de sangre a la AI, procedente de las VP, se produce durante la sístole del VI y la relajación isovolumétrica (función de reservorio), y supone aproximadamente un 40% a 50% del volumen de eyección del VI. La transferencia pasiva de sangre durante la diástole del VI (función de conducción) constituye alrededor del 20% a 30% del volumen de eyección y precede a la contracción auri-

**ILUSTRACIÓN CENTRAL** Insuficiencia auricular



Bisbal, F. et al. *J Am Coll Cardiol.* 2020;75(2):222-32.

Representación esquemática de las causas, mecanismos y manifestaciones clínicas de la insuficiencia auricular. La imagen del flujo auricular tetradimensional se ha reproducido con permiso de Garcia et al. (66). FA = fibrilación auricular; AV = auriculoventricular; VI = ventricular izquierdo.

cular activa (función de bomba-refuerzo), que transfiere el volumen restante (~20%–30%) al VI; se produce también un flujo retrógrado hacia las VP (2).

El buen funcionamiento de las fases de reservorio y de conducción es determinado por la distensibilidad arterial, la relajación ventricular y el gradiente de presión transmital (7). Los trastornos que causan un deterioro de cualquier función auricular, y en especial las alteraciones mecánicas que conducen a una relación de presión-volu-

men anormal (8), pueden afectar al funcionamiento global del corazón, dando lugar a síntomas y a un empeoramiento de los resultados clínicos. A diferencia de lo que ocurre con la miocardiopatía auricular (características anatómicas/histológicas específicas de la enfermedad asociadas a una enfermedad miocárdica), el término de insuficiencia auricular hace referencia a las consecuencias funcionales de cualquier trastorno auricular, incluida la enfermedad auricular primaria, aunque sin limitarse a ella.

TABLA 1 Definiciones		
Término	Definición	Ejemplo
Insuficiencia auricular	Cualquier disfunción auricular que cause un deterioro del funcionamiento del corazón y síntomas, y que empeore la calidad de vida o la esperanza de vida, en ausencia de anomalías valvulares o ventriculares importantes.	Carga de fibrosis alta y esfericidad causantes de un ictus en un paciente con tan solo fibrilación auricular (CHA <sub>2</sub> DS <sub>2</sub> -VASc = 0) Disincronía auricular avanzada que causa un llenado ventricular izquierdo anormal y síntomas (figura 3)
Miocardopatía auricular	Enfermedades del miocardio asociadas a una disfunción mecánica y/o eléctrica que generalmente (aunque no de forma invariable) muestran una fibrosis auricular inapropiada, hipertrofia o dilatación y que se deben a diversas causas (adaptado de Maron et al. [64])	Miocardopatía auricular fibrosa aislada, que conduce a un deterioro de la función auricular y síntomas de insuficiencia cardíaca (figura 2)
Remodelado auricular	Respuesta de los miocitos auriculares a los factores de estrés eléctrico, mecánico o metabólico (principalmente taquiarritmias auriculares rápidas o sobrecarga de presión y volumen), que conducen a un cambio persistente del tamaño, la función o las propiedades electrofisiológicas de la AI (adaptado de Thomas y Abhayaratna [65])	Aurícula izquierda dilatada/esférica a causa de una valvulopatía, fibrilación auricular o hipertensión

CHA<sub>2</sub>DS<sub>2</sub>-VASc = insuficiencia cardíaca congestiva, hipertensión, edad ≥ 75 años, diabetes mellitus, antecedentes previos de ictus, accidente isquémico transitorio o tromboembolismo, enfermedad vascular, edad 65-74 años, categoría de sexo (mujeres).

## ETIOLOGÍA DE LA INSUFICIENCIA AURICULAR

En la **tabla 2** se enumera una lista de las causas y desencadenantes propuestos de la insuficiencia auricular.

**TRASTORNOS DEL RITMO AURICULAR.** La activación auricular sincrónica permite una contracción activa eficaz con un acoplamiento en el momento oportuno. Las arritmias auriculares rápidas (por ejemplo la FA) producen una contracción activa ineficaz. Una conducción irregular y rápida a los ventrículos provoca un deterioro de la función tanto sistólica como diastólica del VI, que se asocia a una miocardopatía inducida por taquicardia y un llenado VI irregular y breve, respectivamente.

Un acoplamiento eléctrico AV deficiente, como se observa cuando hay un intervalo PR largo y un ritmo ventricular derecho asincrónico, puede conducir a una contracción auricular ineficiente y una reducción del volumen de llenado ventricular telediastólico. Esto puede evidenciarse también cuando el acoplamiento AV se ve comprometido a causa de un retraso en la activación del VI o la AI (bloqueo de rama izquierda del haz o bloqueo interauricular avanzado, respectivamente). En el bloqueo interauricular avanzado, la alteración de la secuencia de contracción interauricular (es decir, la disincronía interauricular) es un desencadenante adicional de la insuficiencia auricular, la IC y la activación de la cascada trombogénica (9) (**figura 2**).

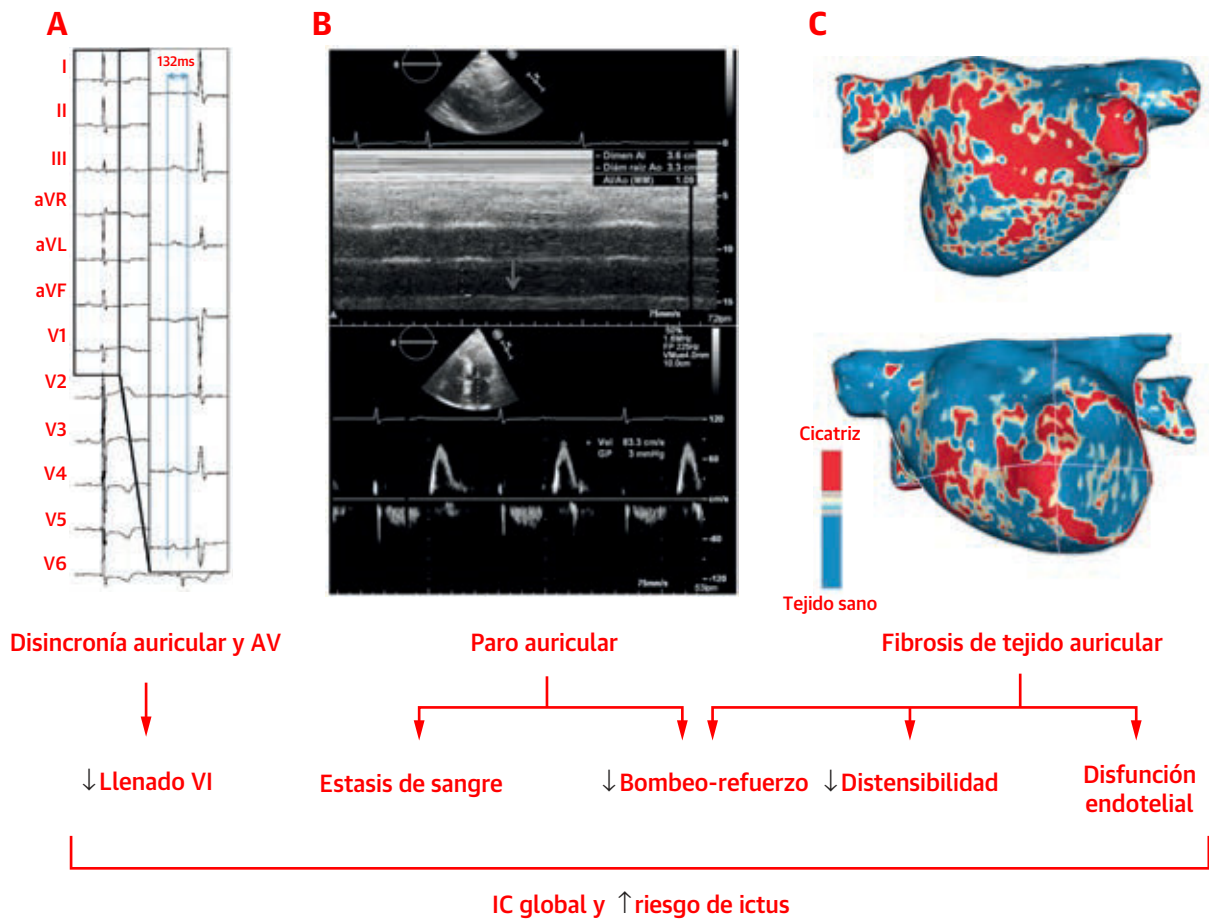
**MIOCARDIOPATÍA AURICULAR.** La fibrosis es un hallazgo frecuente en la mayoría de las patologías auriculares primarias y secundarias, y da lugar a un aumento de la rigidez y una reducción de la contractilidad (10). Recientemente, en un documento de consenso se ha propuesto una clasificación de las miocardopatías auriculares (11). La miocardopatía auricular idiopática se asocia a un aumento de la fibrosis, arritmias auriculares y deterioro de la función auricular (11). El síndrome de AI rígida inducida tras una ablación, que se calcula que se produce en aproxima-

damente un 2% a 8% de los casos, se ha relacionado con una disminución de la contractilidad y la distensibilidad de la AI, con una correlación directa entre la carga cicatrizal y el deterioro funcional (12,13). La isquemia arterial puede ser una causa frecuente, aunque infradiagnosticada, de miopatía auricular con un deterioro de las funciones de reservorio y de bomba-refuerzo (14); se ha relacionado con un aumento de los eventos arrítmicos (15), con la insuficiencia mitral (14) y con un peor resultado clínico (16). Es posible que la afectación auricular en la miocarditis haya sido también infravalorada. Hasta un 30% de los pacientes con miocarditis desarrollan una FA, y es posible que sea una causa de disfunción auricular (17).

**REMODELADO AURICULAR.** Se denomina remodelado auricular a los cambios electrofisiológicos, celulares y estructurales adversos que se producen en el tejido miocárdico auricular en respuesta a la sobrecarga de presión y volumen o a agresiones arrítmicas. Las principales causas de remodelado AI son la FA y las enfermedades ventriculares/valvulares. No obstante, ciertos trastornos no cardíacos, como el síndrome de apnea del sueño, la hipertensión, la diabetes y la obesidad, contribuyen de manera importante al remodelado de la AI a través de diferentes vías (18). Hay muchos trastornos que pueden coexistir y acelerar el remodelado adverso, impulsado en la mayor parte de los casos por la presencia de FA.

Además de las alteraciones de canales iónicos y el deterioro de las propiedades electrofisiológicas, la fibrosis intersticial es la característica distintiva del remodelado de la AI inducido por la FA, y se asocia a una dilatación de la cámara, deformación esférica (19) y reducción de la función auricular (20), lo cual fomenta en mayor medida la FA en un círculo vicioso ("la FA genera FA"). El grado de remodelado tisular estructural es muy diverso en los distintos individuos con FA y puede asociarse a factores/predisposición de tipo genético (21). Es de destacar que,

**FIGURA 1** Paro auricular



Paciente con antecedentes de hipertensión que presenta fatiga y disnea. El estudio diagnóstico puso de manifiesto una duración patológica de la onda P (**A**), una disminución de la función auricular izquierda (AI), una ausencia de ondas A en la ecocardiografía Doppler pulsada transmitral (**B**) y una fibrosis extensa (Utah IV) detectada mediante el realce tardío de gadolinio en la resonancia magnética (**C**). La ausencia de anomalías ventriculares importantes en las imágenes de resonancia magnética y el tamaño normal de la AI sugieren una miocardiopatía auricular primaria. AV = auriculoventricular; IC = insuficiencia cardiaca; VI = ventricular izquierdo.

en algunos casos, la FA puede ser un marcador de una gran carga de fibrosis auricular en vez de su causa (22). Muchos trastornos cardiacos pueden conducir a un remodelado de la AI que se asocia en última instancia a una FA. El remodelado auricular que se produce a través de alteraciones ventriculares y valvulares incluye multitud de tipos de fibrosis intersticial, inflamación, hipertrofia miocitaria y necrosis, así como la acumulación de glucógeno. En paralelo con los cambios estructurales, el deterioro de la función AI es la regla en la mayor parte de los casos, y comporta un pronóstico adverso (23,24).

#### MECANISMOS Y MANIFESTACIONES DE LA INSUFICIENCIA AURICULAR

La alteración de la dinámica del flujo, el llenado deficiente del VI y la FA debida a la insuficiencia auricular pueden

causar hipertensión pulmonar, IC y aumento de la trombogenicidad. La presencia de insuficiencia auricular puede predisponer al paciente a una FA de nueva aparición, que se perpetúa y puede agravar incluso el fallo de la AI y sus consecuencias, produciendo un círculo vicioso (25). Así pues, la hipótesis que planteamos es que la insuficiencia auricular, como sucede con la IC manifiesta (26), activa vías neurohormonales (principalmente del sistema renina-angiotensina-aldosterona y del sistema nervioso simpático), que pueden causar un mayor deterioro de la función auricular (**Ilustración central**).

#### INSUFICIENCIA AURICULAR Y RIESGO DE EVENTOS TROMBOEMBÓLICOS.

Los eventos cardiovasculares embólicos se han relacionado clásicamente con un origen en la OAI en el contexto de una FA, y ello es el fundamento que justifica las estrategias quirúrgicas y percutáneas de exclu-

<b>TABLA 2 Causas y desencadenantes de la insuficiencia auricular</b>	
<b>A. Disincronía eléctrica</b>	<ul style="list-style-type: none"> <li>• Disincronía AV               <ul style="list-style-type: none"> <li>○ Bloqueo de rama izquierda del haz</li> <li>○ Bloqueo AV de primer grado</li> <li>○ Programación deficiente del marcapasos</li> </ul> </li> <li>• Disincronía auricular               <ul style="list-style-type: none"> <li>○ Bloqueo interauricular avanzado</li> <li>○ Velocidades de conducción intraauricular lentas</li> </ul> </li> </ul>
<b>B. Disfunción de bombeo-refuerzo y de reservorio</b>	<ul style="list-style-type: none"> <li>• Activación auricular rápida/desorganizada               <ul style="list-style-type: none"> <li>○ Fibrilación auricular</li> <li>○ Taquicardia auricular focal/de reentrada</li> </ul> </li> <li>• Fibrosis auricular extensa               <ul style="list-style-type: none"> <li>○ Remodelado auricular avanzado</li> <li>○ Cicatrización extensa después de la ablación</li> <li>○ Infarto auricular</li> <li>○ Miocardiopatía auricular</li> </ul> </li> </ul>
<b>C. Deterioro de la función de conducto</b>	<ul style="list-style-type: none"> <li>• Dilatación auricular grave</li> <li>• Deformación auricular esférica</li> <li>• Alteración del gradiente de presión transmitral</li> </ul>
AV = auriculoventricular.	

sión de la OAI. La evidencia reciente ha puesto en duda este supuesto, y ha aportado nuevas perspectivas respecto al vínculo existente entre la enfermedad auricular y el riesgo de ictus independiente de la FA. La inexistencia de una asociación robusta entre la cronología de los episodios de FA y el ictus sugiere que la FA podría ser un marcador de la miopatía arterial en vez de una causa de formación del trombo (27). La evidencia actual respecto a la miopatía auricular respalda el substrato auricular como una causa importante de aumento de la trombogenicidad, y pone en duda el concepto de formación del trombo a través de la arritmia como causa única conducente al ictus tromboembólico (28). Los datos recientes de la población MESA muestran una intensa asociación entre la función de reservorio de la AI y la incidencia de eventos embólicos, incluso después de introducir un ajuste respecto a factores de riesgo establecidos y respecto a la presencia de una FA documentada (29).

En una población de pacientes con FA muy seleccionados, remitidos para una ablación percutánea, el remodelado estructural de la AI se ha asociado a un aumento del riesgo de trombos en la OAI e ictus (30,31). Además, se ha descrito que la cantidad de fibrosis existente en los pacientes con un ictus de etiología desconocida es superior a la de los pacientes con una causa identificada y es comparable a la de los pacientes con FA (32). No se ha definido todavía el vínculo entre las anomalías tisulares estructurales y un estado protrombótico. El daño endotelial y las anomalías regionales o globales de la motilidad de la pared que se asocian a un aumento de la fibrosis podrían explicar el aumento del riesgo de ictus (20,33).

La configuración tridimensional asimétrica de las estructuras cardiacas tiene efectos beneficiosos en la dinámica del flujo sanguíneo. A nivel de la AI, la alineación excéntrica con vías separadas para el flujo de entrada de

las VP izquierdas y derechas y la formación de vórtex evita la estasis sanguínea y redirige el flujo de sangre hacia la válvula mitral (función de conducto) (5,34). La reducción de la velocidad máxima incrementa la estasis tanto en la AI como en la OAI, altera el flujo vorticial (como se ha observado en un estudio tetradimensional en el VI) y facilita la formación del trombo (35,36). La aurícula enferma puede sufrir cambios geométricos (deformación esférica) y una dilatación cameral, con lo que se reducen las curvaturas normales y la asimetría de la AI. Estos procesos interfieren en la dinámica del flujo sanguíneo fisiológico (alteración de la formación de vórtex), con lo que se incrementa la estasis de sangre y el riesgo de ictus (37,38).

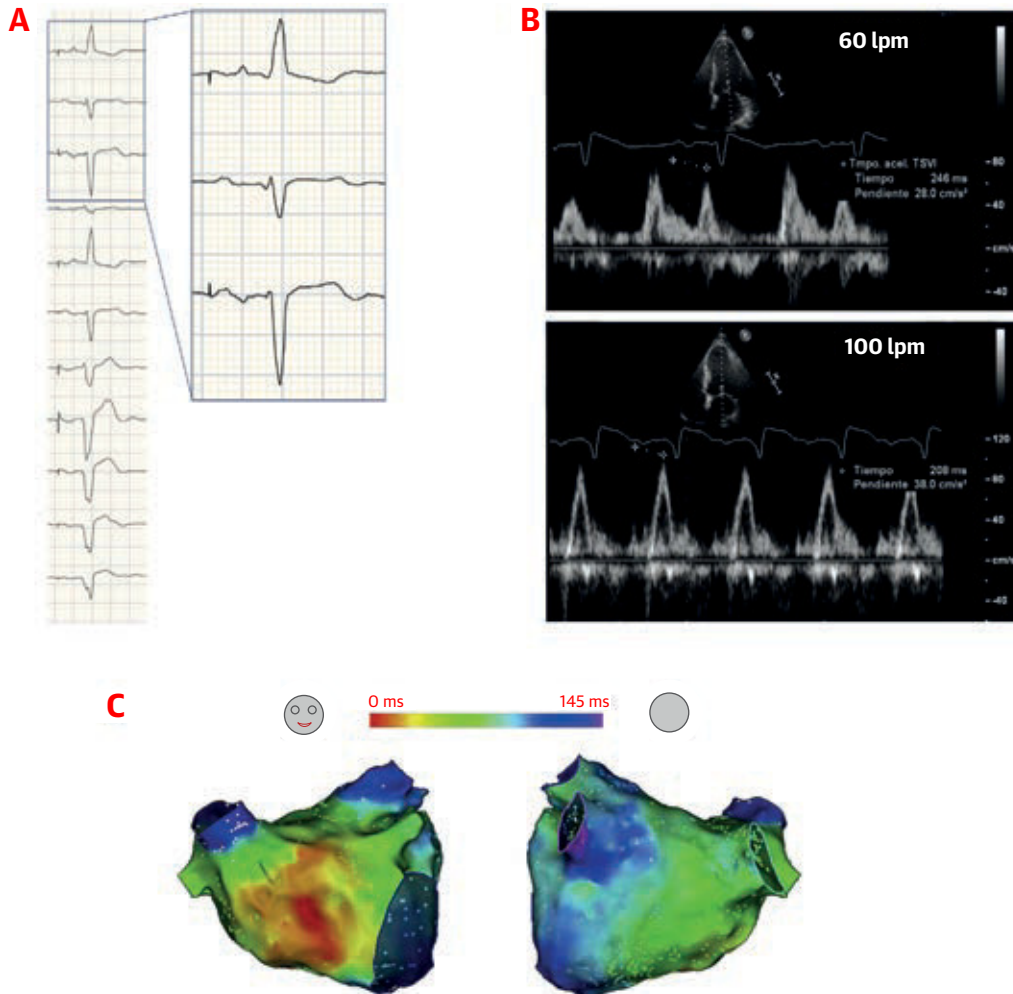
Los factores asociados a la enfermedad auricular facilitan la formación del trombo y aumentan el riesgo de ictus, pero no están ligados exclusivamente a la FA (figura 3). Además, el ictus puede facilitar en mayor medida el remodelado de la AI a través de una activación simpática de los plexos ganglionares cardiacos, dando lugar a una disfunción endotelial y fibrosis de la AI (39).

#### INTERACCIÓN AURICULAR Y VENTRICULAR EN LA

**IC** La insuficiencia cardiaca con fracción de eyección preservada (ICFep) forma parte del espectro de la IC. La función diastólica VI anormal puede ser el substrato de la IC en muchos pacientes, pero en algunos casos, la ICFep puede ser una consecuencia del fallo de la AI (40-42). La evidencia reciente sugiere que la función de la AI y el remodelado se asocian de forma independiente al inicio de la IC, o pueden precederle, en una población sana asintomática, como se ha observado en un estudio preclínico de cardiorensonancia magnética (CRM) (43,44). Una reducción de la reserva auricular durante el ejercicio puede constituir el primer signo de un fallo de la AI en una población de ese tipo. En comparación con los sujetos de control, la única característica distintiva de los pacientes con ICFep es la reducción de la capacidad auricular de reservorio y de conducto, que está correlacionada de manera independiente con la VO<sub>2</sub> máxima (40,41). Hasta en un 45% de los pacientes que presentan síntomas de IC de nueva aparición, la disfunción de la AI constituye el mecanismo subyacente (42), lo cual sugiere que la insuficiencia de la AI es un factor promotor temprano del síndrome de ICFep y un factor crucial en la patogenia. Además del deterioro mecánico de la AI, derivado del aumento de la rigidez y la pulsatilidad de la presión (8), la disfunción eléctrica auricular y el deterioro del acoplamiento entre AI y VI podrían desempeñar un papel importante en los pacientes con ICFep (43,45).

La insuficiencia auricular por sí sola puede causar síntomas de IC, ictus o hipertensión pulmonar (29,40-42); sin embargo, es posible que con más frecuencia la insuficiencia auricular agrave una disfunción VI anteriormente

**FIGURA 2** Bloqueo interauricular

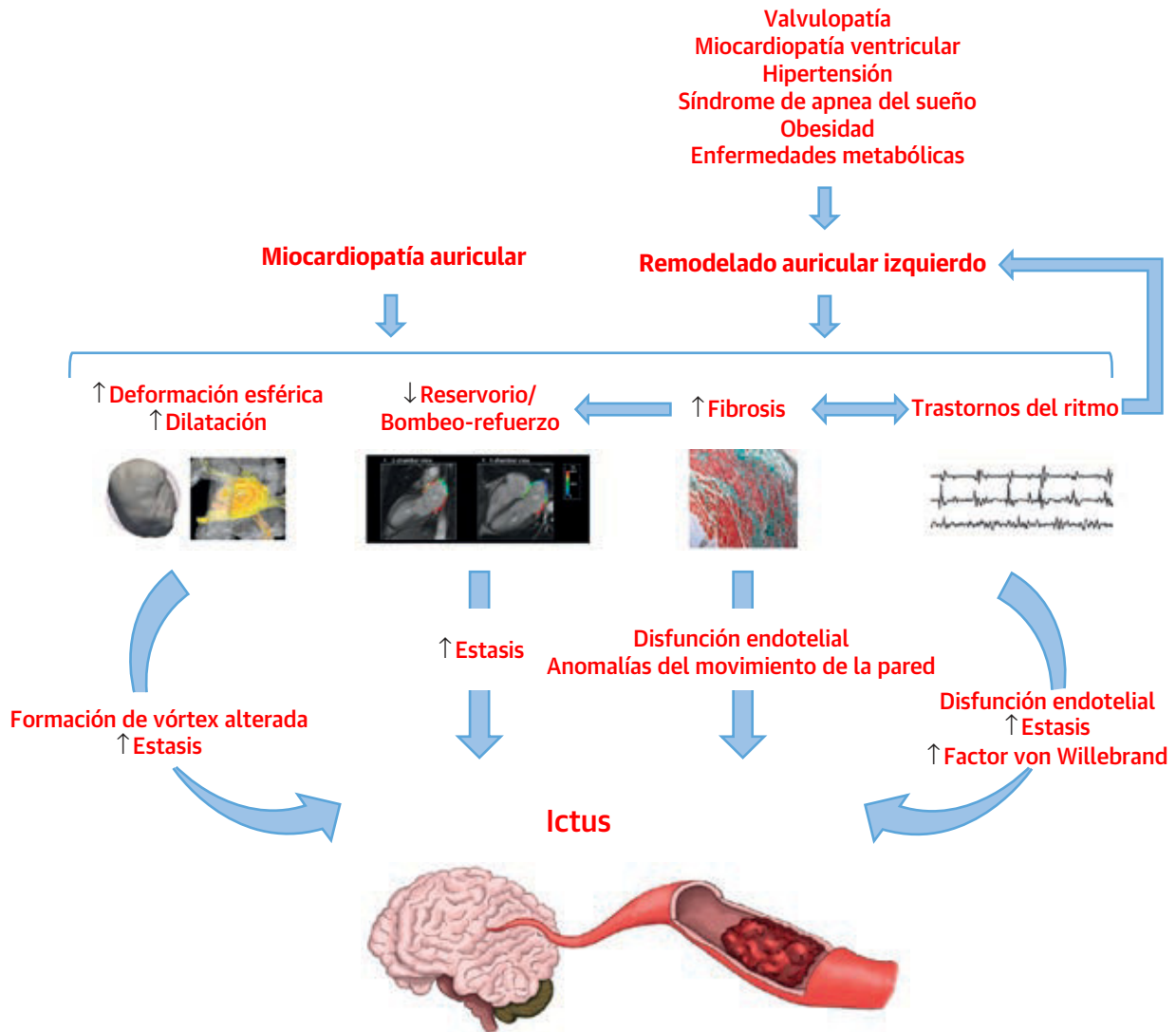


Paciente con una miocardiopatía isquémica y fibrilación auricular (FA) paroxística que presenta intolerancia al esfuerzo. El electrocardiograma muestra, con ritmo de marcapasos, una duración prolongada de la onda P de 190 ms, con un patrón de bloqueo interauricular avanzado (A). La ecocardiografía Doppler pulsada transmitral muestra un patrón de llenado normal en reposo (60 latidos/min [lpm]); sin embargo, se observa una fusión progresiva de las ondas E y A a medida que aumenta la frecuencia cardíaca (B). Obsérvese la fusión completa de las ondas E y A a 100 latidos/min, que contribuye a empeorar los síntomas y el funcionamiento global del corazón. El mapeo ventricular izquierdo (AI) reveló una activación septal inicial solamente, sin contribución alguna del haz interauricular de Bachmann y las conexiones del seno coronario, con un tiempo total de activación de la AI prolongado (C). Un mal acoplamiento interarterial y una activación lenta de la AI explican la duración muy prolongada de la onda P.

asintomática y descompense o agrave un síndrome de IC (Ilustración central). En las fases iniciales de la disfunción del VI, la dilatación adaptativa de la cámara auricular acomoda una precarga más alta sin que se produzca un aumento significativo de la presión pulmonar enclavada; un aumento de la función de bombeo activo contribuye a mantener un llenado VI suficiente (curva de Frank-Starling) (2,46). Las agresiones progresivas que se producen con la dilatación creciente de la cámara alteran la función de conducto como primer signo de la insuficiencia auricular (41); no obstante, un mayor volumen no correspon-

de a un aumento del acortamiento y la contractilidad de las fibras.

El deterioro progresivo de la función global de la AI no es capaz de acomodar el exceso de volumen/presión, y ello conduce a una presión de la AI y una presión pulmonar enclavada altas y a un síndrome de insuficiencia auricular manifiesto. En el contexto de un remodelado tisular avanzado, la aparición de la FA es frecuente, y su presencia deteriora en mayor medida la función eléctrica y mecánica de la AI y ejerce un efecto nocivo en el funcionamiento global del corazón, perpetuando con ello un peligroso círculo vicioso (47).

**FIGURA 3** Fisiopatología del ictus en la insuficiencia auricular

Los cambios funcionales, tisulares y eléctricos causados por la miopatía auricular primaria o secundaria conducen a anomalías del flujo, endoteliales y del movimiento de la pared, que facilitan la formación del trombo. La imagen de flujo auricular tetradimensional se ha reproducido con permiso de Föll *et al.* (67).

### CONSECUENCIAS EXTRAURICULARES DE LA INSUFICIENCIA AURICULAR

Los efectos nocivos de la disfunción VI en la estructura y la función de la AI están bien definidos; sin embargo, la interrelación inversa no está tan bien caracterizada. Algunos datos sugieren que la FA fomenta un remodelado ventricular adverso; en estudios preclínicos histológicos y estudios de RM en el ser humano se ha observado que la presencia de FA se asocia a un aumento de la fibrosis intersticial del VI (47,48).

La dilatación ventricular y la alteración de la función sistólica y diastólica se observan con frecuencia en estudios

de la respuesta ventricular rápida sostenida ante arritmias auriculares. A nivel histopatológico, el miocardio del VI muestra inflamación, alteraciones morfológicas de los miocardiocitos y una pérdida de la estructura normal de la matriz extracelular miocárdica, así como de su composición y función; esto explica probablemente el aumento del riesgo de IC y de muerte súbita cardíaca en estos pacientes (49,50). La activación reactiva de las vías neurohormonales, incluidas las del sistema renina-angiotensina-aldosterona y los péptidos vasoactivos, puede fomentar en mayor medida un remodelado adverso. La miocardiopatía inducida por taquicardia puede no ser tan “benigna” y reversible como inicialmente se había pensado; a pesar de la supre-



**TABLA 3 Estrategias diagnósticas y posibles intervenciones**

Áreas de influencia	Consecuencias clínicas de la insuficiencia auricular	Estrategias diagnósticas propuestas	Posibles intervenciones futuras
Riesgo de ictus	Identificar a individuos sin FA con riesgo de ictus Identificar a individuos con FA con riesgo bajo de ictus	Tamaño/forma auricular: RM/angio-TAC Detección de fibrosis: RM (RTG) Función mecánica: Ecocardiografía, RM ( <i>strain</i> ) Biomarcadores	La ACO podría estar indicada en individuos sin FA o desaconsejada en pacientes con FA. Tratamiento inicial para reducir la fibrosis/medio trombótico
Insuficiencia cardiaca	Identificar el mecanismo de los síntomas de IC en ausencia de anomalías del VI Disfunción AI mecánica IM funcional auricular Disincronía auricular	Detección de fibrosis: RM (RTG) Función mecánica: Ecocardiografía, RM ( <i>strain</i> ) Cuantificación de IM (ecocardiografía, RM) Biomarcadores	Tratamiento individualizado de la IC Tratamiento inicial para reducir la fibrosis Intervenciones para reducir la IM Marcapasos auricular izquierdo
Tratamiento de la FA	Identificar el mecanismo de la arritmia Determinar el estadio de la enfermedad auricular Determinar la probabilidad de un control satisfactorio del ritmo	Tamaño/forma auricular: RM/angio-TAC Detección de fibrosis: RM (RTG) Biomarcadores	Abordaje individualizado de la ablación (basada en el sustrato frente a aislamiento de venas pulmonares) Selección de candidatos para el control del ritmo o de la frecuencia
Disincronía	Determinar el grado de disincronía interauricular o auriculoventricular	E/A derecha e izquierda (ecocardiografía)	Marcapasos auricular izquierda o biauricular
Afectación extraauricular	Determinar las anomalías del VI debidas a la insuficiencia auricular Evaluar la IM funcional auricular Evaluar la IT funcional motivada por la FA	Tamaño y función del VI: ecocardiografía, RM Detección de fibrosis: RM (T1, RTG) Caracterización de la insuficiencia valvular (ecocardiografía, RM)	Estratificación del riesgo de muerte súbita ACO indicada en la insuficiencia auricular avanzada para prevenir el infarto de miocardio embólico Supresión de la FA mediante ablación para mejorar la IM/IT Intervenciones para reducir la IM/IT (MitraClip, anuloplastia)

FA = fibrilación auricular; angio-TAC = angiografía de tomografía computarizada; IC = insuficiencia cardiaca; AI = aurícula izquierda; RTG = realce tardío de gadolinio; VI = ventrículo izquierdo; IM = insuficiencia mitral; RM = resonancia magnética; ACO = anticoagulación oral; IT = insuficiencia tricuspídea.

sión de la arritmia auricular causal (no exclusivamente la FA), las dimensiones y la función del VI, así como los valores de mapeo T1 (un indicador indirecto de la fibrosis intersticial difusa) no se normalizan en todos los pacientes (51,52). Serán necesarios nuevos estudios para explorar el amplio espectro del remodelado y la disfunción del VI inducidos por procesos auriculares y para determinar el punto de no retorno a partir del cual la recuperación es improbable a pesar de la supresión de la arritmia.

El ritmo y la contracción auriculares contribuyen a producir un flujo sanguíneo coronario eficiente. Una diástole irregular y acortada, con una alteración de la reserva de flujo inducida por la FA constituye una causa frecuente de isquemia ventricular y de infarto de miocardio (IM) de tipo 2 (53). Los pacientes con FA presentan un aumento al triple del riesgo de IM, con independencia de otros factores. Es probable que la coexistencia de factores de riesgo que son comunes a ambas entidades, junto con un aumento de la inflamación y la activación plaquetaria, sean los factores que motivan este exceso de riesgo. Es importante señalar que, el tratamiento anticoagulante parece proteger frente a la incidencia del IM en la población con FA (54). El IM ventricular debido a un foco embólico auricular es una causa bien identificada de isquemia en los pacientes con FA (55). Como se ha observado en pacientes con ictus, la disfunción auricular aumenta de por sí el riesgo de eventos tromboembólicos (29) y puede conducir finalmente también a un IM embólico. Serán necesarios nuevos estudios para proporcionar una evaluación exhaustiva de la función mecánica auricular en los pacientes con un IM de origen embólico.

La insuficiencia mitral y tricuspídea funcional auricular representa una valvulopatía inducida por la aurícula que puede causar o acentuar una IC y fomentar la aparición de la FA (56,57). Se han propuesto la rotación/desplazamiento del plano valvular mitral posterior y la tensión anterior debida a la dilatación de la AI o la AD como mecanismos subyacentes principales (58). Los datos recientes que advierten de un exceso de mortalidad y de incidencia de IC asociados a la insuficiencia mitral funcional auricular (59) sugieren un posible mecanismo del beneficio de supervivencia observado con la ablación de la FA en pacientes con IC. ¿Podría la reducción de la carga de FA mejorar la insuficiencia mitral y tricuspídea funcional auricular y prolongar la esperanza de vida en esta población? Serán necesarios nuevos estudios para explicar este mecanismo.

### ESTRATEGIAS DIAGNÓSTICAS Y POSIBLES INTERVENCIONES

En la **tabla 3** se resumen los principales aspectos y consecuencias clínicas de la insuficiencia auricular, así como las estrategias diagnósticas y las posibles intervenciones asociadas a ello. La insuficiencia auricular es una posibilidad que debe considerarse cuando hay síntomas compatibles y cualquier anomalía estructural, funcional o eléctrica de la AI no atribuible a ningún otro trastorno cardíaco o extracardiaco. Los resultados de las exploraciones de diagnóstico por la imagen son clave para determinar la función de la AI, detectar la posible fibrosis auricular y evaluar los patrones de flujo sanguíneo. Los biomarcadores son un instrumento diagnóstico y pro-

nóstico emergente, con un buen rendimiento en la predicción del riesgo isquémico y hemorrágico (por ejemplo, troponina T de alta sensibilidad, propéptido natriurético tipo B aminoterminal, factor de crecimiento/diferenciación 15) (60), así como la carga de fibrosis o el éxito de la ablación de la FA (microARN miR-21) (61). Las anomalías del voltaje auricular pueden ser útiles para predecir la fibrosis miocárdica, el deterioro de la función de la AI y el aumento de riesgo de ictus (62,63). Aunque cualquier disfunción auricular, en el contexto de unos síntomas compatibles, podría considerarse una insuficiencia auricular, el establecimiento de unos criterios diagnósticos apropiados requerirá alcanzar un consenso amplio. La aceptación de este concepto fomentará probablemente la investigación en este campo, y el término deberá redefinirse necesariamente con mayor precisión a medida que dispongamos de nuevos conocimientos.

## CONCLUSIONES

La insuficiencia auricular ha surgido como una nueva entidad definida por cualquier disfunción auricular que cause un deterioro del funcionamiento del corazón y síntomas, y que empeore la calidad de vida o la esperanza de vida, en ausencia de anomalías valvulares o ventriculares

significativas. Los avances recientes en la electrofisiología y las técnicas de diagnóstico por la imagen cardíacas han mejorado nuestro conocimiento de la muy compleja anatomía y función auriculares, y han revelado la importancia capital que tienen las aurículas en la función óptima del corazón. Ha llegado el momento de reconsiderar el papel de la disfunción auricular en función de los síntomas de muchos de nuestros pacientes: ¿un marcador, un factor agravante, una consecuencia o una causa primaria? En este artículo proponemos el concepto de insuficiencia auricular que podría fomentar una investigación básica y traslacional que condujera a una mejor comprensión de la forma de identificar y tratar la disfunción auricular en el siglo XXI.

**AGRADECIMIENTOS** Los autores dan las gracias a Carolina Gálvez-Montón PhD, DVM, por su aportación en las ilustraciones y a Albert Teis por el apoyo en las técnicas de imagen cardíacas.

**DIRECCIÓN PARA LA CORRESPONDENCIA:** Dr. Felipe Bisbal, Heart Institute - Hospital Universitari Germans Trias I Pujol, Carretera Canyet s/n, 08916 Badalona, Barcelona, España. Correo electrónico: f.bisbalvb@gmail.com. Twitter: @bisbal\_EP, @adribaran.

## BIBLIOGRAFÍA

- Williams JF, Sonnenblick EH, Braunwald E. Determinants of atrial contractile force in the intact heart. *Am J Physiol* 1965;209:1061-8.
- Braunwald E, Frahm CJ. Studies on Starling's law of the heart: IV. Observations on the hemodynamic functions of the left atrium in man. *Circulation* 1961;24:633-42.
- Tripodiadis F, Pieske B, Butler J, et al. Global left atrial failure in heart failure. *Eur J Heart Fail* 2016;18:1307-20.
- Simões-Costa MS, Vasconcelos M, Sampaio AC, et al. The evolutionary origin of cardiac chambers. *Dev Biol* 2005;277:1-15.
- Kilner PJ, Yang GZ, Wilkes AJ, Mohiaddin RH, Firmin DN, Yacoub MH. Asymmetric redirection of flow through the heart. *Nature* 2000;404:759-61.
- Yamamoto M, Seo Y, Kawamatsu N, et al. Complex left atrial appendage morphology and left atrial appendage thrombus formation in patients with atrial fibrillation. *Circ Cardiovasc Imaging* 2014;7:337-43.
- Bowman AW, Kovács SJ. Left atrial conduit volume is generated by deviation from the constant-volume state of the left heart: a combined MRI-echocardiographic study. *Am J Physiol Heart Circ Physiol* 2004;286:H2416-24.
- Melenovsky V, Hwang S-J, Redfield MM, Zakeri R, Lin G, Borlaug BA. Left atrial remodeling and function in advanced heart failure with preserved or reduced ejection fraction. *Circ Heart Fail* 2015;8:295-303.
- Bayés de Luna A, Platonov P, Cosio FG, et al. Interatrial blocks. A separate entity from left atrial enlargement: a consensus report. *J Electrocardiol* 2012;45:445-51.
- Habibi M, Lima JAC, Khurram IM, et al. Association of left atrial function and left atrial enhancement in patients with atrial fibrillation: cardiac magnetic resonance study. *Circ Cardiovasc Imaging* 2015;8:e002769.
- Goette A, Kalman JM, Aguinaga L, et al. EHRA/HRS/APHS/SOLAECE expert consensus on atrial cardiomyopathies: definition, characterization, and clinical implication. *Europace* 2016;18:1455-90.
- Gibson DN, Di Biase L, Mohanty P, et al. Stiff left atrial syndrome after catheter ablation for atrial fibrillation: clinical characterization, prevalence, and predictors. *Heart Rhythm* 2011;8:1364-71.
- Park J-W, Yu HT, Kim T-H, et al. Atrial fibrillation catheter ablation increases the left atrial pressure. *Circ Arrhythm Electrophysiol* 2019;12:e007073.
- Aguero J, Galan-Arriola C, Fernandez-Jimenez R, et al. Atrial infarction and ischemic mitral regurgitation contribute to post-MI remodeling of the left atrium. *J Am Coll Cardiol* 2017;70:2878-89.
- Álvarez-García J, Vives-Borrás M, Gomis P, et al. Electrophysiological effects of selective atrial coronary artery occlusion in humans. *Circulation* 2016;133:2235-42.
- Vargas-Barron J, Roldan J, Espinola-Zavaleta N, et al. Prognostic implications of right atrial ischemic dysfunction in patients with biventricular inferior infarction: transesophageal echocardiographic analysis. *Echocardiography* 2001;18:105-12.
- Kühl U, Pauschinger M, Noutsias M, et al. High prevalence of viral genomes and multiple viral infections in the myocardium of adults with "idiopathic" left ventricular dysfunction. *Circulation* 2005;111:887-93.
- Miller JD, Aronis KN, Chrispin J, et al. Obesity, exercise, obstructive sleep apnea, and modifiable atherosclerotic cardiovascular disease risk factors in atrial fibrillation. *J Am Coll Cardiol* 2015;66:2899-906.
- Bisbal F, Guiu E, Calvo N, et al. Left atrial sphericity: a new method to assess atrial remodeling. Impact on the outcome of atrial fibrillation ablation. *J Cardiovasc Electrophysiol* 2013;24:752-9.
- Kuppahally SS, Akoum N, Burgon NS, et al. Left atrial strain and strain rate in patients with paroxysmal and persistent atrial fibrillation: relationship to left atrial structural remodeling detected by delayed-enhancement MRI. *Circ Cardiovasc Imaging* 2010;3:231-9.
- Wilson BD, Wasmund SL, Sachse FB, Kaur G, Marrouche NF, Cannon-Albright LA. Evidence for a heritable contribution to atrial fibrillation associated with fibrosis. *JACC Clin Electrophysiol* 2019;5:493-500.
- Sivalokanathan S, Zghaib T, Greenland GV, et al. Hypertrophic cardiomyopathy patients with paroxysmal atrial fibrillation have a high burden of left atrial fibrosis by cardiac magnetic resonance imaging. *JACC Clin. Electrophysiol* 2019;5:364-75.
- Li D, Melnyk P, Feng J, et al. Effects of experimental heart failure on atrial cellular and ionic electrophysiology. *Circulation* 2000;101:2631-8.
- Ring L, Rana BS, Wells FC, Kydd AC, Dutka DP. Atrial function as a guide to timing of intervention in mitral valve prolapse with mitral regurgitation. *JACC Cardiovasc Imaging* 2014;7:225-32.

25. Pessoa-Amorim G, Mancio J, Vouga L, et al. Impaired left atrial strain as a predictor of new-onset atrial fibrillation after aortic valve replacement independently of left atrial size. *Rev Esp Cardiol (Engl Ed)* 2018;71:466-76.
26. Charitakis E, Walfridsson H, Nylander E, Alehagen U. Neurohormonal activation after atrial fibrillation initiation in patients eligible for catheter ablation: a randomized controlled study. *J Am Heart Assoc* 2016;5.
27. Brambatti M, Connolly SJ, Gold MR, et al. Temporal relationship between subclinical atrial fibrillation and embolic events. *Circulation* 2014;129:2094-9.
28. Calenda BW, Fuster V, Halperin JL, Granger CB. Stroke risk assessment in atrial fibrillation: risk factors and markers of atrial myopathy. *Nat Rev Cardiol* 2016;13:549-59.
29. Habibi M, Zareian M, Ambale Venkatesh B, et al. Left atrial mechanical function and incident ischemic cerebrovascular events independent of AF: insights from the MESA study. *J Am Coll Cardiol* 2019;12:2417-27.
30. Akoum N, Fernandez G, Wilson B, McGann C, Kholmovski E, Marrouche N. Association of atrial fibrosis quantified using LGE-MRI with atrial appendage thrombus and spontaneous contrast on transesophageal echocardiography in patients with atrial fibrillation. *J Cardiovasc Electrophysiol* 2013;24:1104-9.
31. King JB, Azadani PN, Suksaranjit P, et al. Left atrial fibrosis and risk of cerebrovascular and cardiovascular events in patients with atrial fibrillation. *J Am Coll Cardiol* 2017;70:1311-21.
32. Fonseca AC, Alves P, Inácio N, et al. Patients with undetermined stroke have increased atrial fibrosis: a cardiac magnetic resonance imaging study. *Stroke* 2018;49:734-7.
33. Heppell RM, Berkin KE, McLenachan JM, Davies JA. Haemostatic and haemodynamic abnormalities associated with left atrial thrombosis in non-rheumatic atrial fibrillation. *Heart* 1997;77:407-11.
34. Fyrenius A, Wigström L, Ebbens T, Karlsson M, Engvall J, Bolger AF. Three dimensional flow in the human left atrium. *Heart* 2001;86:448-55.
35. Markl M, Lee DC, Furiasse N, et al. Left atrial and left atrial appendage 4D blood flow dynamics in atrial fibrillation. *Circ Cardiovasc Imaging* 2016;9:e004984.
36. Son J-W, Park W-J, Choi J-H, et al. Abnormal left ventricular vortex flow patterns in association with left ventricular apical thrombus formation in patients with anterior myocardial infarction. *Circ J* 2012;76:2640-6.
37. Bisbal F, Gómez-Pulido F, Cabanas-Grandío P, et al. Left atrial geometry improves risk prediction of thromboembolic events in patients with atrial fibrillation. *J Cardiovasc Electrophysiol* 2016;27:804-10.
38. Watson T, Shantsila E, Lip GYH. Mechanisms of thrombogenesis in atrial fibrillation: Virchow's triad revisited. *Lancet* 2009;373:155-66.
39. Balint B, Jaremek V, Thorburn V, Whitehead SN, Sposato LA. Left atrial microvascular endothelial dysfunction, myocardial inflammation and fibrosis after selective insular cortex ischemic stroke. *Int J Cardiol* 2019;292:148-55.
40. Tan YT, Wenzelburger F, Lee E, et al. Reduced left atrial function on exercise in patients with heart failure and normal ejection fraction. *Heart* 2010;96:1017-23.
41. von Roeder M, Rommel K-P, Kowallick JT, et al. Influence of left atrial function on exercise capacity and left ventricular function in patients with heart failure and preserved ejection fraction. *Circ Cardiovasc Imaging* 2017;10.
42. Sanchis L, Gabrielli L, Andrea R, et al. Left atrial dysfunction relates to symptom onset in patients with heart failure and preserved left ventricular ejection fraction. *Eur Heart J Cardiovasc Imaging* 2015;16:62-7.
43. Zakeri R, Moulay G, Chai Q, et al. Left atrial remodeling and atrioventricular coupling in a canine model of early heart failure with preserved ejection fraction. *Circ Heart Fail* 2016;9.
44. Habibi M, Chahal H, Opdahl A, et al. Association of CMR-measured LA function with heart failure development: results from the MESA study. *JACC Cardiovasc Imaging* 2014;7:570-9.
45. Eicher J-C, Laurent G, Mathé A, et al. Atrial dyssynchrony syndrome: an overlooked phenomenon and a potential cause of "diastolic" heart failure. *Eur J Heart Fail* 2012;14:248-58.
46. Prioli A, Marino P, Lanzoni L, Zardini P. Increasing degrees of left ventricular filling impairment modulate left atrial function in humans. *Am J Cardiol* 1998;82:756-61.
47. Ling L-H, Kistler PM, Ellims AH, et al. Diffuse ventricular fibrosis in atrial fibrillation: noninvasive evaluation and relationships with aging and systolic dysfunction. *J Am Coll Cardiol* 2012;60:2402-8.
48. Avitall B, Bi J, Myktysey A, Chicos A. Atrial and ventricular fibrosis induced by atrial fibrillation: evidence to support early rhythm control. *Heart Rhythm* 2008;5:839-45.
49. Mueller KAL, Heinzmann D, Klingel K, et al. Histopathological and immunological characteristics of tachycardia-induced cardiomyopathy. *J Am Coll Cardiol* 2017;69:2160-72.
50. Nerheim P, Birger-Botkin S, Piracha L, Olshansky B. Heart failure and sudden death in patients with tachycardia-induced cardiomyopathy and recurrent tachycardia. *Circulation* 2004;110:247-52.
51. Ling L, Kalman JM, Ellims AH, et al. Diffuse ventricular fibrosis is a late outcome of tachycardia-mediated cardiomyopathy after successful ablation. *Circ Arrhythm Electrophysiol* 2013;6:697-704.
52. Dandamudi G, Rampurwala AY, Mahenthiran J, Miller JM, Das MK. Persistent left ventricular dilatation in tachycardia-induced cardiomyopathy patients after appropriate treatment and normalization of ejection fraction. *Heart Rhythm* 2008;5:1111-4.
53. Sandoval Y, Smith SW, Thorsen SE, Apple FS. Supply/demand type 2 myocardial infarction: should we be paying more attention? *J Am Coll Cardiol* 2014;63:2079-87.
54. Lee HY, Yang P-S, Kim T-H, et al. Atrial fibrillation and the risk of myocardial infarction: a nation-wide propensity-matched study. *Sci Rep* 2017;7:12716.
55. Shibata T, Kawakami S, Noguchi T, et al. Prevalence, clinical features, and prognosis of acute myocardial infarction attributable to coronary artery embolism. *Circulation* 2015;132:241-50.
56. Utsunomiya H, Itabashi Y, Mihara H, et al. Functional tricuspid regurgitation caused by chronic atrial fibrillation: a real-time 3-dimensional transesophageal echocardiography study. *Circ Cardiovasc Imaging* 2017;10.
57. Deferm S, Bertrand PB, Verbrugge FH, et al. Atrial functional mitral regurgitation: JACC review topic of the week. *J Am Coll Cardiol* 2019;73:2465-76.
58. Silbiger JJ. Does left atrial enlargement contribute to mitral leaflet tethering in patients with functional mitral regurgitation? Proposed role of atrio-genic leaflet tethering. *Echocardiography* 2014;31:1310-1.
59. Dziadzko V, Dziadzko M, Medina-Inojosa JR, et al. Causes and mechanisms of isolated mitral regurgitation in the community: clinical context and outcome. *Eur Heart J* 2019;40:2194-202.
60. Berg DD, Ruff CT, Jarolim P, et al. Performance of the ABC scores for assessing the risk of stroke or systemic embolism and bleeding in patients with atrial fibrillation in ENGAGE AF-TIMI 48. *Circulation* 2019;139:760-71.
61. Zhou Q, Maleck C, von Ungern-Sternberg SNI, et al. Circulating microRNA-21 correlates with left atrial low-voltage areas and is associated with procedure outcome in patients undergoing atrial fibrillation ablation. *Circ Arrhythm Electrophysiol* 2018;11:e006242.
62. Hohendanner F, Romero I, Blaschke F, et al. Extent and magnitude of low-voltage areas assessed by ultra-high-density electroanatomical mapping correlate with left atrial function. *Int J Cardiol* 2018;272:108-12.
63. Müller P, Makimoto H, Dietrich JW, et al. Association of left atrial low-voltage area and thromboembolic risk in patients with atrial fibrillation. *Europace* 2018;20:f359-65.
64. Maron BJ, Towbin JA, Thiene G, et al. Contemporary definitions and classification of the cardiomyopathies: an American Heart Association Scientific Statement from the Council on Clinical Cardiology, Heart Failure and Transplantation Committee; Quality of Care and Outcomes Research and Functional Genomics and Translational Biology Interdisciplinary Working Groups; and Council on Epidemiology and Prevention. *Circulation* 2006;113:1807-16.
65. Thomas L, Abhayaratna WP. Left atrial reverse remodeling: mechanisms, evaluation, and clinical significance. *JACC Cardiovasc Imaging* 2017;10:65-77.
66. Garcia J, Sheitt H, Bristow MS, et al. Left atrial vortex size and velocity distributions by 4D flow MRI in patients with paroxysmal atrial fibrillation: associations with age and CHA2DS2-VASc risk score. *J Magn Reson Imaging* 2019 Jul 23 [E-pub ahead of print].
67. Föll D, Taeger S, Bode C, Jung B, Markl M. Age, gender, blood pressure, and ventricular geometry influence normal 3D blood flow characteristics in the left heart. *Eur Heart J Cardiovasc Imaging* 2013;14:366-73.

**PALABRAS CLAVE** insuficiencia auricular, fibrilación auricular, función auricular, insuficiencia cardíaca, bloqueo interauricular, ictus