

## SEMINARIO DE JACC: TEMAS DE INTERÉS EN CARDIOPATÍAS CONGÉNITAS

### SEMINARIO DE JACC

# Intervenciones cardíacas percutáneas en el recién nacido



## Seminario de JACC

Oliver M. Barry, MD,<sup>a</sup> Ismail Bouhout, MD,<sup>b</sup> Mariel E. Turner, MD,<sup>a</sup> Christopher J. Petit, MD,<sup>a</sup> David M. Kalfa, MD<sup>b</sup>

### RESUMEN

En el tratamiento de los recién nacidos que presentan una cardiopatía congénita crítica que requiere intervención, los abordajes percutáneos de muchos trastornos se han establecido claramente a lo largo de las últimas décadas. Estas intervenciones pueden ser útiles para conseguir una estabilización o una paliación hasta los siguientes pasos quirúrgicos o pueden permitir un tratamiento primario eficaz del trastorno. Muchas intervenciones percutáneas tienen registros de eficacia y seguridad basados en la evidencia, y ello ha conducido a su aceptación generalizada como tratamientos de primera línea. Otras técnicas continúan ampliando sus límites de forma innovadora y cuestionan las estrategias óptimas actuales para los recién nacidos de alto riesgo con obstrucción del tracto de salida ventricular derecho o con un flujo pulmonar dependiente del conducto arterioso. En esta revisión se describirán las intervenciones percutáneas neonatales realizadas con más frecuencia, con objeto de ilustrar el estado actual de este campo y resaltar las áreas de futuras oportunidades. (J Am Coll Cardiol 2022;79:2270–2283) © 2022 American College of Cardiology Foundation.

**E**n los niños que han nacido con una cardiopatía congénita (CC) crítica, la intervención es necesaria con frecuencia en el período neonatal. Estas intervenciones, realizadas quirúrgicamente o a través de un catéter percutáneo, se asocian con una considerable morbilidad y mortalidad<sup>1,2</sup>. A lo largo de las 3-4 últimas décadas, se han producido enormes avances en las intervenciones percutáneas que han conducido a una preferencia creciente por el abordaje mediante catéter, cuando ello es posible, en vez de la cirugía o como adyuvante a la cirugía, con la esperanza de mejorar los resultados<sup>3-5</sup>. Entre las ventajas de las intervenciones percutáneas se encuentran el abordaje menos invasivo, la

recuperación más rápida, la repetibilidad, los beneficios para el neurodesarrollo (en comparación con el bypass cardiopulmonar) y los posibles beneficios anatómicos, todo lo cual tiene especial importancia en los recién nacidos en estado crítico. Las técnicas percutáneas proporcionan estrategias eficaces para tratar diversas lesiones o paliar otras que requieren un tratamiento quirúrgico. Los avances en la cardiología intervencionista continúan aportando estrategias innovadoras y el desarrollo de dispositivos. En esta revisión se explora el estado actual de las intervenciones percutáneas realizadas con frecuencia en recién nacidos con CC (**ilustración central**).



Para escuchar el audio del resumen en inglés de este artículo por el Editor Jefe del JACC, Dr. Valentin Fuster, consulte JACC.org

<sup>a</sup> Division of Pediatric Cardiology, NewYork-Presbyterian–Morgan Stanley Children’s Hospital, Columbia University Medical Center, Nueva York, Nueva York; y <sup>b</sup> Section of Pediatric and Congenital Cardiac Surgery, Division of Cardiac, Thoracic and Vascular Surgery, NewYork-Presbyterian–Morgan Stanley Children’s Hospital, Columbia University Medical Center, Nueva York, Nueva York, Estados Unidos.

Los autores atestiguan que cumplen los reglamentos de los comités de estudios en el ser humano y de bienestar animal de sus respectivos centros y las directrices de la *Food and Drug Administration*, incluida la obtención del consentimiento del paciente cuando procede. Puede consultarse una información más detallada en el *Author Center*.

Original recibido el 4 de febrero de 2022; original revisado recibido el 21 de marzo de 2022, aceptado el 30 de marzo de 2022.

## PUNTOS CLAVE

- Hay varias intervenciones percutáneas que se han establecido como tratamientos paliativos o curativos de primera línea para los recién nacidos con lesiones cardíacas congénitas críticas.
- Cada vez es mayor la evidencia que respalda el empleo de las intervenciones percutáneas para la obstrucción del TSVD y el conducto arterioso, como alternativas a las estrategias de tratamiento convencionales.
- Los estudios multicéntricos y multidisciplinarios actualmente en curso o planificados aportarán información sobre las estrategias óptimas para el tratamiento de los recién nacidos con CC.

## TABIQUE AURICULAR

Para ciertas formas de CC, la supervivencia en el período neonatal depende de una comunicación auricular no restrictiva. La más frecuente de las anatomías de ese tipo es la de la transposición de grandes vasos (TGV) con malposición. En los recién nacidos con TGV y una comunicación auricular restrictiva, se establece una hipoxia con peligro para la vida a causa del *shunt* insuficiente y está indicada una septostomía auricular con balón (SAB)<sup>6</sup>. En casos más raros, las lesiones obstructivas graves en el corazón derecho o izquierdo pueden requerir una comunicación auricular para reducir la carga de presión y aumentar el gasto cardíaco. Existen varias técnicas para abrir el tabique auricular, en función de la anatomía y de los objetivos de la intervención.

**SEPTOSTOMÍA AURICULAR CON BALÓN.** La SAB fue descrita por primera vez por Rashkind y Miller<sup>7</sup> en 1966, y continúa siendo hoy en día una intervención que salva la vida del paciente. La TGV es su indicación más frecuente, y hasta un 30% de los pacientes con TGV necesitarán una SAB<sup>8</sup>. Además, puede ser necesaria también en recién nacidos con atresia de la válvula tricúspide o atresia de la válvula pulmonar con tabique ventricular intacto (AVP/TVI) si hay una comunicación auricular restrictiva, así como en recién nacidos con un ventrículo derecho con doble salida y fisiología de transposición. Esta intervención se realiza habitualmente a la cabecera del paciente, bajo guía de ecocardiografía transtorácica. El objetivo es crear un flujo sin restricción mediante un desgarro producido de forma intencionada y segura en el tejido del tabique auricular delgado con la tracción retró-

grada de un balón no deformable. En circunstancias en las que el tejido del tabique es anormalmente grueso o es necesaria una comunicación más duradera, puede contemplarse la posibilidad de utilizar balones cortantes (Boston Scientific) conjuntamente con una dilatación con balón estático (**figura 1**)<sup>9</sup>.

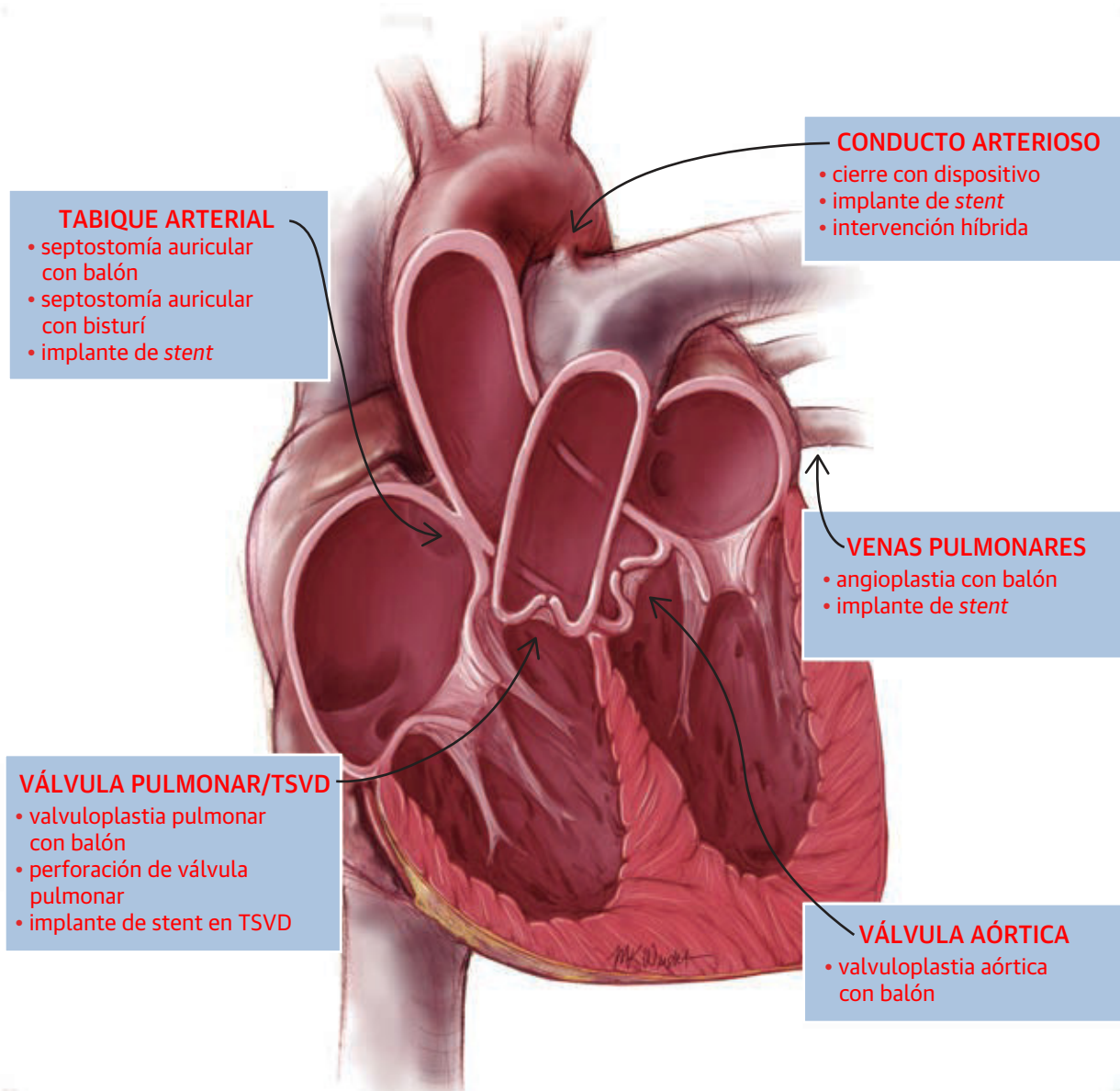
En la época actual, la SAB se considera una intervención eficaz y con un riesgo bajo de eventos adversos graves<sup>8,10</sup>. Se ha observado una posible asociación entre la SAB y el ictus en el examen de las imágenes de resonancia magnética cerebral previas a la cirugía. Esta asociación es controvertida y es probable que la etiología de las áreas de isquemia identificadas sea multifactorial. Se han identificado lesiones en una parte importante de los niños pequeños con CC complejas, incluidos pacientes que no requieren una SAB. Las circunstancias neonatales, como la gravedad y duración de la hipoxemia intrauterina, y el momento de realización de la cirugía cardíaca, pueden desempeñar un papel importante, independiente de la SAB<sup>11,12</sup>.

## CREACIÓN DE UNA COMUNICACIÓN INTERAURICULAR E IMPLANTE DE STENT.

Aun siendo raro, el síndrome de corazón izquierdo hipoplásico y tabique auricular restrictivo (SCIH-TAR) es una de las formas más graves de CC crítica. Los recién nacidos con un SCIH-TAR presentan una grave inestabilidad hemodinámica en el período posnatal inmediato a causa de la obstrucción de la salida de la aurícula izquierda, que da lugar a un aumento notable de la presión en las venas pulmonares, edema pulmonar, hipoxemia y finalmente colapso circulatorio. En los pacientes con SCIH-TAR el tabique auricular no suele ser apropiado para practicar una SAB tradicional, debido al grosor del tejido o a la mala alineación. Se han descrito diversas formas de abordar la descompresión de la aurícula izquierda, como la septectomía quirúrgica, la intervención de Norwood temprana y la septoplastia con balón fetal, pero todas ellas con malos resultados. Entre las técnicas percutáneas innovadoras se encuentra la perforación del tabique auricular mediante radiofrecuencia, seguida de una septoplastia con balón estático y/o el implante de un *stent*. Estos abordajes percutáneos son el tratamiento de primera línea en la mayor parte de los centros<sup>13-15</sup>. Con objeto de reducir al mínimo el riesgo de embolización del *stent*, se describen técnicas para una constricción efectiva de la parte media del *stent* con expansión plena de los extremos<sup>16,17</sup>. Lamentablemente, los resultados clínicos en esta población de pacientes continúan siendo en general malos, con una mortalidad neonatal considerable<sup>18</sup>.

## ABREVIATURAS Y ACRÓNIMOS

- AVP/TVI = atresia de la válvula pulmonar con tabique ventricular intacto  
CAP = conducto arterioso permeable  
CC = cardiopatía congénita  
DBTT = derivación de Blalock-Taussig-Thomas  
FSP = flujo sanguíneo pulmonar  
SAB = septostomía auricular con balón  
SCIH-TAR = síndrome de corazón izquierdo hipoplásico y tabique auricular restrictivo  
TGV = transposición de grandes vasos  
TSVD = tracto de salida ventricular derecho  
VAB = valvuloplastia aórtica con balón

**ILUSTRACIÓN CENTRAL** Áreas anatómicas para las intervenciones percutáneas neonatales

Barry OM, et al. *J Am Coll Cardiol.* 2022;79(22):2270-2283.

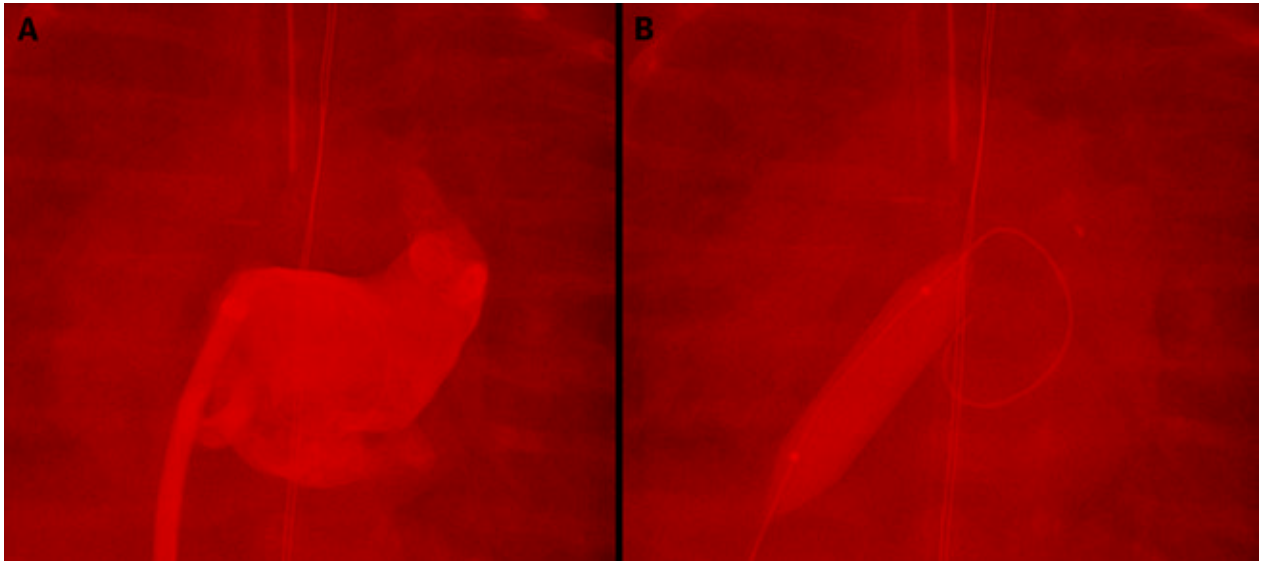
En este diagrama se indican las localizaciones anatómicas de las intervenciones percutáneas frecuentes en los recién nacidos. En esta revisión se resumen las consideraciones técnicas y los resultados. TSVD = tracto de salida ventricular derecho.

## VÁLVULA PULMONAR

**VALVULOPLASTIA PULMONAR CON BALÓN.** La dilatación percutánea con balón de la válvula pulmonar fue descrita por primera vez en la década de 1950 y Kan *et al*<sup>19,20</sup> describieron la dilatación con balón para la estenosis pulmonar congénita en 1982. Estudios posteriores han puesto de manifiesto la aplicación segura y suma-

mente eficaz de esa intervención a todas las edades<sup>21-23</sup>. En el caso de los recién nacidos con una estenosis valvular pulmonar grave o crítica, la valvuloplastia percutánea con balón constituye el tratamiento estándar de referencia. Las indicaciones para la intervención se basan en la dependencia de un conducto arterioso permeable (CAP) o en el gradiente instantáneo máximo observado en la ecocardiografía (**tabla 1**)<sup>6</sup>. El fallo de la intervención, defi-

**FIGURA 1. Septoplastia auricular con balón**



En un recién nacido con un síndrome de corazón izquierdo hipoplásico al que se practicó una paliación de fase I híbrida, el tejido del tabique auricular pasó a ser restrictivo unos días después. El paciente fue llevado al laboratorio de cateterismo en el que se observaron unas presiones auriculares izquierdas significativamente elevadas. La angiografía auricular izquierda (A) muestra una aurícula izquierda dilatada y se observa poco flujo hacia la aurícula derecha. Dado el engrosamiento del tejido del tabique auricular, se practicó con éxito una septoplastia con un balón cortante (B).

nido como un gradiente residual o una hipertensión ventricular derecha, se asocia a una válvula displásica engrosada, a una estenosis supra valvular coexistente y a síndromes genéticos como el síndrome de Noonan. Se produce una recidiva de la estenosis valvular en un 5%-20% de los casos, y ello puede requerir una nueva dilatación<sup>22,24</sup>. Los datos obtenidos han orientado el cociente óptimo entre diámetro del balón y el anillo, pero la presencia de una regurgitación pulmonar importante puede requerir un futuro reemplazo valvular en un subgrupo de pacientes después de la valvuloplastia<sup>24-26</sup>.

**PERFORACIÓN DE LA VÁLVULA PULMONAR.** En los recién nacidos con una AVP/TVI, puede contemplarse la posibilidad de realizar una perforación percutánea de la válvula pulmonar atrésica membranosa, dependiendo del tamaño de la válvula tricúspide y el ventrículo derecho y de la presencia o ausencia de anomalías arteriales coronarias. Estos pacientes dependen de una CAP para mantener el flujo sanguíneo pulmonar (FSP). La intervención tiene como finalidad establecer una fuente estable de FSP, a la vez que aliviar la obstrucción del flujo de salida del ventrículo derecho y fomentar el crecimiento del ventrículo derecho. Es de destacar que los pacientes con una estenosis pulmonar crítica se comportan a menudo de manera similar a los que tienen una AVP/TVI por lo que respecta al FSP después de la valvuloplastia. Dependiendo de las variaciones anatómicas, algunos pacientes son capaces de alcanzar una circulación biventricular,

algunos son candidatos a una reparación de «1,5» ventrículos, mientras que en otros se opta por una paliación univentricular. En el contexto de una circulación coronaria dependiente del ventrículo derecho, determinada por la atresia ostial coronaria o la presencia, gravedad y ubicación de las estenosis arteriales coronarias, la descompresión ventricular está contraindicada.

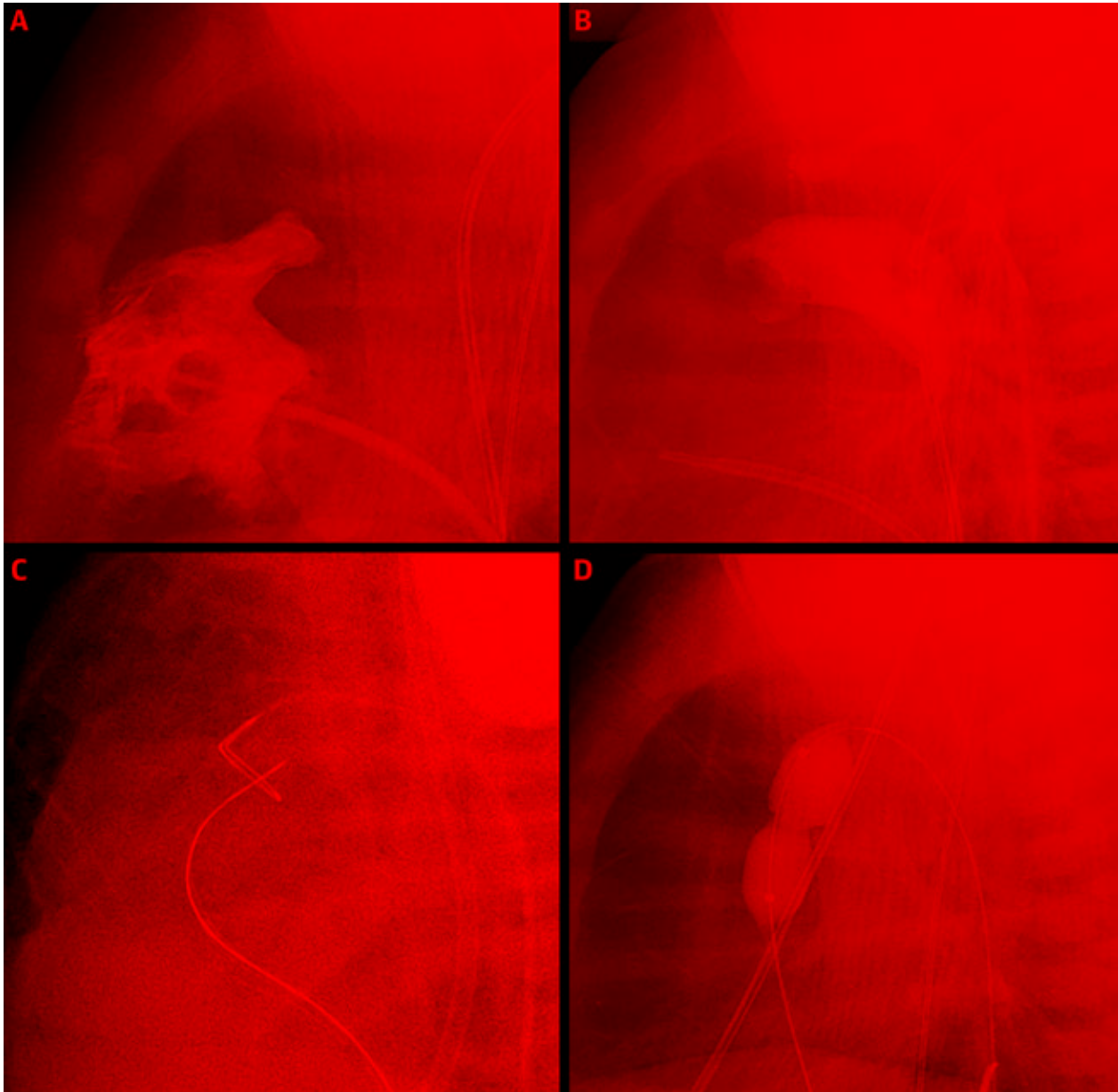
Las técnicas percutáneas iniciales para perforar la válvula pulmonar atrésica consistieron en el empleo de instrumentos afilados, como el extremo rígido de una guía

**TABLA 1. Guías existentes para la valvuloplastia de válvula pulmonar con balón en recién nacidos**

Indicación	Clase	Nivel de la evidencia
La valvuloplastia de la válvula pulmonar está indicada en recién nacidos con una EP crítica y un gradiente máximo > 40 mm Hg o con una EP clínicamente significativa en presencia de una disfunción del VD.	I	A
Es razonable practicar una valvuloplastia de la válvula pulmonar en un paciente con una EP, un gradiente máximo > 40 mm Hg y una válvula pulmonar displásica.	Ila	C
Es razonable realizar una valvuloplastia pulmonar en los recién nacidos con atresia de la válvula pulmonar y un tabique ventricular intacto que tengan una anatomía favorable.	Ila	C
La valvuloplastia de la válvula pulmonar puede considerarse como intervención paliativa en un paciente con una CC cianótica compleja, incluidos algunos casos raros de tetralogía de Fallot.	Ilib	C

Adaptado de la American Heart Association<sup>6</sup>.

CC = cardiopatía congénita; EP = estenosis de la válvula pulmonar; VD = ventrículo derecho.

**FIGURA 2.** Perforación de una válvula pulmonar atrésica y valvuloplastia con balón para la AVP/TVI

Angiografía del ventrículo derecho (A) en una proyección lateral que muestra una atresia de la válvula pulmonar membranosa sin flujo anterógrado a las arterias pulmonares. Aortografía descendente retrógrada (B) que muestra un conducto arterioso permeable e identifica la posición y el tamaño del anillo valvular pulmonar y la arteria pulmonar principal. Con un asa colocada en la arteria pulmonar principal, se utiliza una guía de oclusión total crónica para perforar la válvula pulmonar (C). La guía se utiliza como asa en la arteria pulmonar principal y se tracciona de manera segura hacia la aorta descendente, y se realiza una valvuloplastia con balón a través de la válvula pulmonar (D). AVP/TVI = atresia de la válvula pulmonar con tabique ventricular intacto.

coronaria, y en la terapia láser mediante un cable de fibra óptica. Estos métodos comportan un riesgo elevado de complicaciones, por lo que han sido reemplazados más recientemente por el empleo de la perforación con radiofrecuencia<sup>27</sup>, la mayor parte de las veces con el sistema coaxial de radiofrecuencia Baylis (Baylis Medical). Más re-

cientemente, se han utilizado también guías de oclusión total crónica, con resultados alentadores (figura 2)<sup>28-30</sup>.

La perforación percutánea de una válvula pulmonar atrésica comporta un riesgo relativamente alto de complicaciones de la intervención. Concretamente, hay un riesgo de perforación del ventrículo derecho o del tronco



<b>TABLA 2. Criterios de alto riesgo para la reparación de la tetralogía de Fallot en una sola etapa</b>
Prematuridad
Menor edad (< 3 meses de edad)
Bajo peso al nacer (< 2,5 kg)
Arterias pulmonares hipoplásicas (puntuación z < -2)
Episodios de hipercianosis
Trastorno extracardiaco (enterocolitis necrosante, sepsis, accidente cerebrovascular, compromiso pulmonar y trastornos que requieren cirugía neonatal)

de la arteria pulmonar. Un estudio multicéntrico de la *Congenital Catheterization Research Collaborative* puso de manifiesto un riesgo del 10% de perforación cardíaca<sup>31</sup>. Tras una descompresión satisfactoria del ventrículo derecho, las reintervenciones posteriores son frecuentes e incluyen una nueva valvuloplastia, una potenciación quirúrgica del tracto de salida ventricular derecho (TSVD) y/o la adición de una segunda fuente de FSP a través del implante de un *stent* en el conducto o una derivación aortopulmonar quirúrgica<sup>32</sup>. El implante de un *stent* en el conducto arterioso para los pacientes que realmente necesitan una segunda fuente de FSP puede realizarse al mismo tiempo que la perforación inicial de la válvula, o en una intervención aparte. La predicción de qué pacientes necesitarán una fuente adicional de FSP continúa siendo difícil. Los factores de riesgo asociados con la reintervención y/o la incapacidad de alcanzar una circulación biventricular incluyen los siguientes: gradiente valvular pulmonar residual después de la valvuloplastia inicial, hipoplasia de la válvula tricúspide, insuficiencia tricuspídea de grado leve o inferior y ventrículo derecho no tripartito<sup>31-34</sup>.

**IMPLANTE DE STENT EN EL TSVD.** En los recién nacidos con una obstrucción grave del TSVD que requieren una intervención temprana, como ocurre en la tetralogía de Fallot o en el ventrículo de doble salida, las estrategias de manejo inicial son controvertidas. Las opciones de intervención neonatal dependen del centro y pueden incluir la paliación con una derivación aortopulmonar quirúrgica o el implante de un *stent* en el CAP, la potenciación quirúrgica del TSVD o una reparación primaria completa. Los factores de riesgo asociados a unos resultados clínicos peores tras la reparación quirúrgica primaria completa son la prematuridad, la menor edad en el momento de la intervención, el peso bajo y las arterias pulmonares hipoplásicas (**tabla 2**)<sup>35,36</sup>. Estos resultados clínicos, y en particular el aumento de las tasas de reintervención, motivan el empleo de otras estrategias paliativas alternativas para los recién nacidos.

Gibbs *et al*<sup>37</sup> fueron los primeros en describir el uso del implante de *stent* paliativo en el TSVD en 1997. Los *stents* de perfil bajo y de pequeño diámetro diseñados para las arterias coronarias proporcionan una forma in-

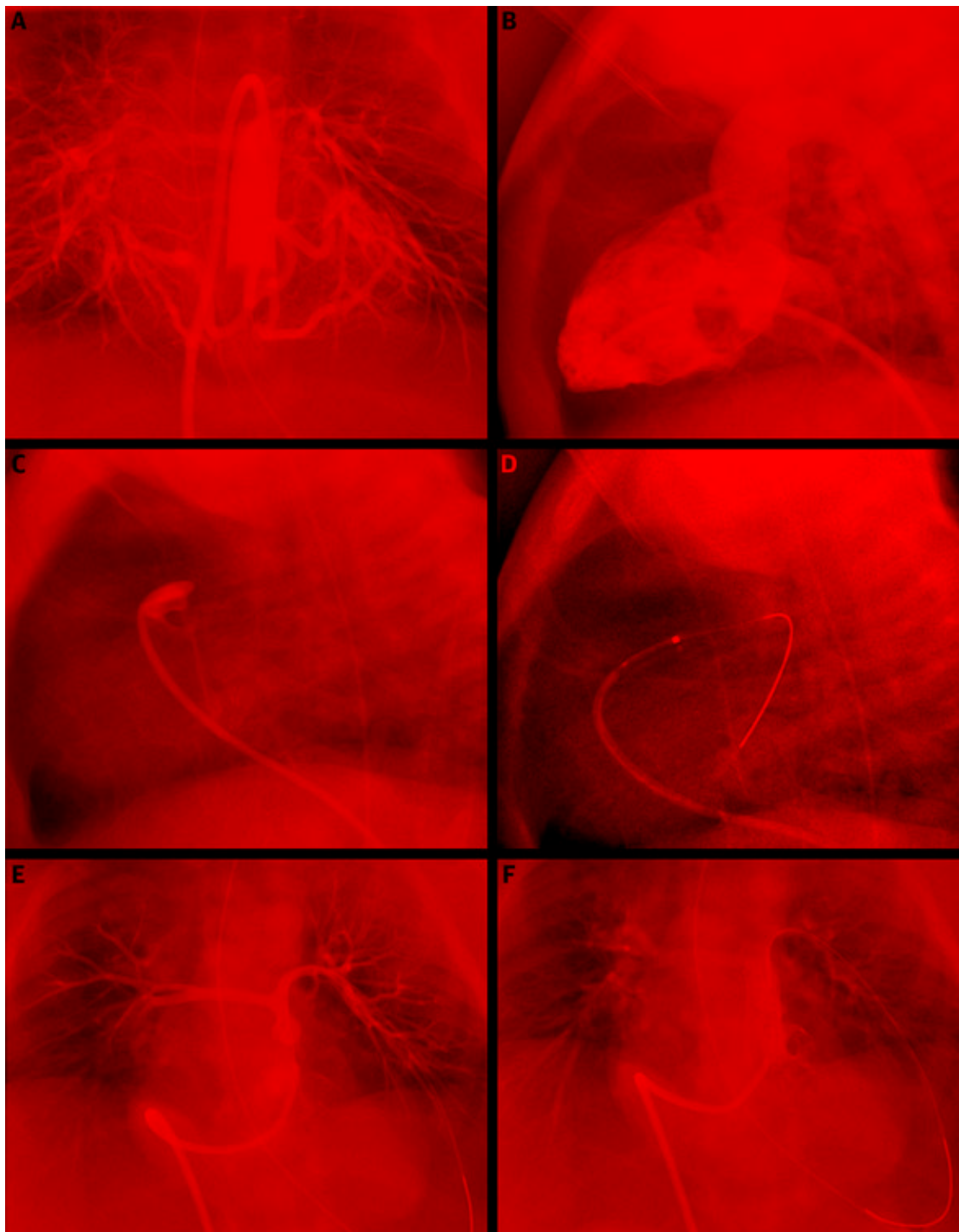
novadora y viable de trasladar esta experiencia a los recién nacidos de riesgo quirúrgico elevado (**figura 3**). Es importante señalar que la implantación de un *stent* en el TSVD afecta invariablemente al anillo de la válvula pulmonar y no debe contemplarse su uso en ningún recién nacido en el que haya posibles opciones quirúrgicas futuras con preservación de la válvula. Los datos recientes sugieren, ciertamente, que el implante de un *stent* en el TSVD como intervención inicial puede asociarse con una mejora del crecimiento pulmonar, la simetría y la supervivencia, en comparación con la derivación aortopulmonar<sup>35,36,38</sup>. En comparación con la reparación quirúrgica primaria temprana, los lactantes a los que se implante inicialmente un *stent* en el TSVD tienen unos resultados clínicos similares<sup>35,36</sup>. Las tasas de reintervención en los recién nacidos con una obstrucción grave del TSVD y unas arterias pulmonares hipoplásicas son importantes, sea cual sea la estrategia de manejo inicial, y serán necesarios nuevos estudios para comparar las opciones y orientar la decisión en cada paciente individual.

## VÁLVULA AÓRTICA

En los recién nacidos con una estenosis valvular aórtica grave o crítica, la intervención inicial puede ser la cirugía o bien una técnica percutánea; la de valvuloplastia aórtica con balón (VAB) es la preferida por la mayor parte de los centros. Sin embargo, esta decisión debe evaluarse en el contexto de toda posible hipoplasia asociada de estructuras del corazón izquierdo o de la presencia de lesiones obstructivas múltiples. En presencia de lesiones asociadas, no todos los pacientes son candidatos aceptables para una circulación biventricular, y debe considerarse la posible conveniencia de una intervención de fase I (Norwood)<sup>39,40</sup>.

**VALVULOPLASTIA AÓRTICA CON BALÓN.** La dilatación de la válvula aórtica con balón percutánea fue descrita por primera vez por Lababidi en 1984, y estas técnicas se adoptaron para tratar a niños con un éxito agudo y una seguridad razonables<sup>41-43</sup>. En general, la VAB se considera una intervención paliativa y no curativa. Su finalidad es reducir, pero no eliminar, el gradiente valvular y hacer que la regurgitación valvular sea mínima. La VAB está contraindicada en los pacientes con una insuficiencia valvular preexistente significativa (**tabla 3**)<sup>6</sup>. Los datos han impulsado modificaciones en la técnica, especialmente en cuanto al cociente entre balón y anillo, con objeto de optimizar los resultados agudos<sup>41</sup>.

En los recién nacidos, la VAB puede realizarse a través de la arteria umbilical, femoral o carótida<sup>44,45</sup>. Los datos recientes ponen de manifiesto una tasa de éxitos agudos de la intervención de un 63% en los casos de estenosis aórtica crítica<sup>43</sup>. Hay una incidencia relativamente elevada de acontecimientos adversos totales (16%), que es

**FIGURA 3.** Perforación de válvula pulmonar atrésica con implante de stent en el TSVD para la TF/AP

En este recién nacido con TF/AP, la aortografía descendente (A) muestra múltiples arterias colaterales aortopulmonares importantes, con opacificación de los segmentos centrales de la AP. Angiografía ventricular derecha (B) que muestra una ausencia de flujo anterógrado por la válvula pulmonar atrésica. Se obtiene la posición del catéter en el TSVD (C) y se perfora la válvula pulmonar con una guía de oclusión total crónica (D). Angiografía obtenida en el TSVD (E) con una angulación craneal que muestra las arterias pulmonares centrales gravemente hipoplásicas pero confluentes. Se coloca un stent en el TSVD con una buena posición (F). AP = atresia de la válvula pulmonar; TSVD = tracto de salida ventricular derecho; TF = tetralogía de Fallot.

más alta (30%) en los pacientes con una estenosis aórtica crítica<sup>43</sup>. Se produce una insuficiencia aórtica (moderada o grave) de forma aguda en alrededor de un 15% de los casos<sup>46</sup>.

En los resultados a largo plazo destacan las tasas elevadas de reintervención por recurrencia de la estenosis, la insuficiencia valvular que puede progresar a lo largo del tiempo, así como la disfunción diastólica. En los pacientes con una estenosis aórtica crítica, la tasa de reintervenciones en 5 años es de aproximadamente un 50%-60%<sup>39,46-48</sup>. Por lo que respecta a la comparación de la VAB percutánea con la valvulotomía quirúrgica en los recién nacidos con una estenosis aórtica crítica, los datos son diversos<sup>49-51</sup>. Un estudio reciente ha indicado que un valor menor de la puntuación z del anillo valvular aórtico y los antecedentes de valvuloplastia aórtica fetal mostraron una asociación significativa con la cirugía valvular aórtica después de la VAB<sup>48</sup>. Las decisiones sobre el tratamiento inicial de estos recién nacidos deben continuar siendo específicas para cada centro y para cada paciente.

### CONDUCTO ARTERIOSO

Las intervenciones percutáneas neonatales sobre el conducto arterioso son una de las áreas más destacadas de innovación y avance en el campo de la cardiología inter-

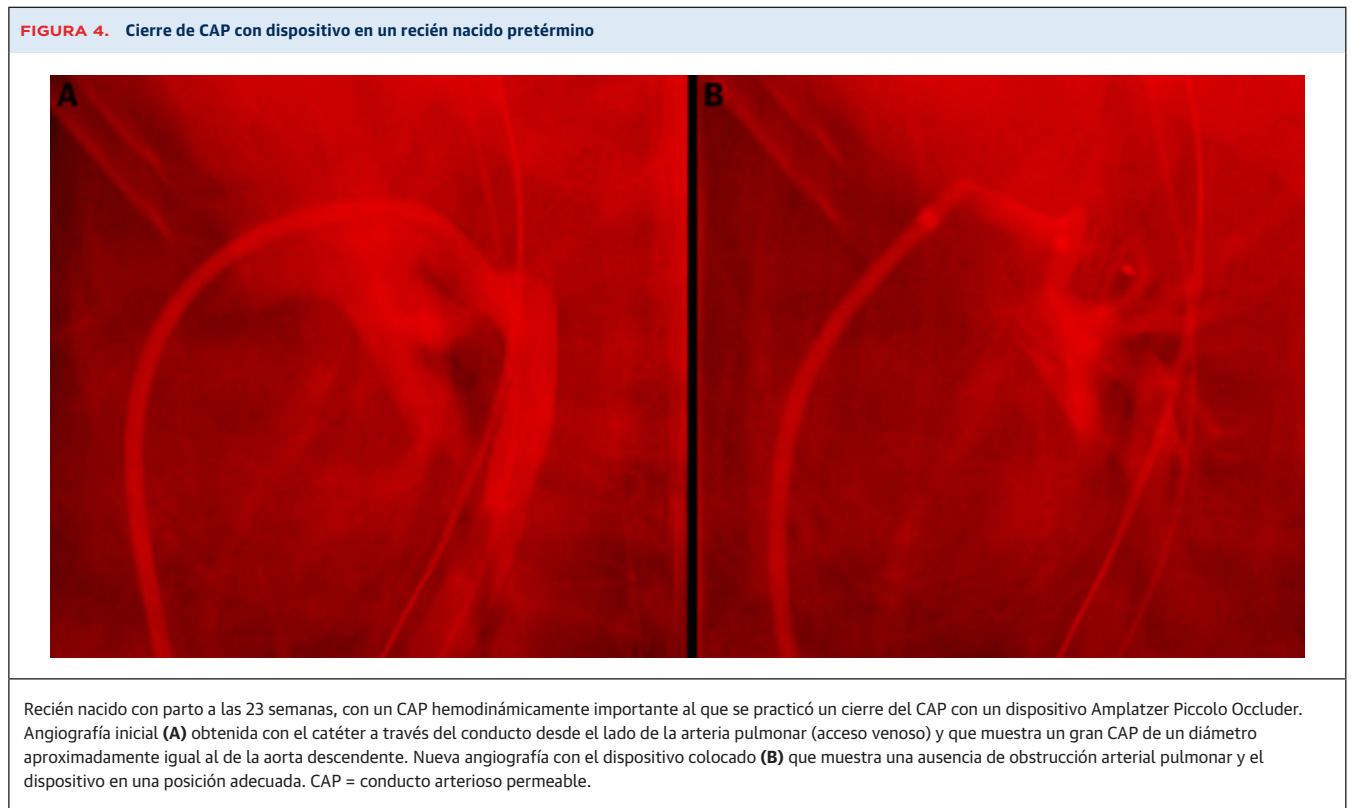
**TABLA 3. Guías existentes para la valvuloplastia de la válvula aórtica con balón en los recién nacidos**

Indicación	Clase	Nivel de la evidencia
La valvuloplastia de la válvula aórtica está indicada en los recién nacidos con una EA valvular crítica aislada que tienen una dependencia del conducto arterioso permeable o en los niños mayores con una EA valvular aislada que presentan una reducción de la función sistólica VI.	I	B
La valvuloplastia de la válvula aórtica está indicada en los niños con una EA valvular aislada que presentan un gradiente valvular sistólico máximo en reposo de $\geq 50$ mm Hg.	I	B

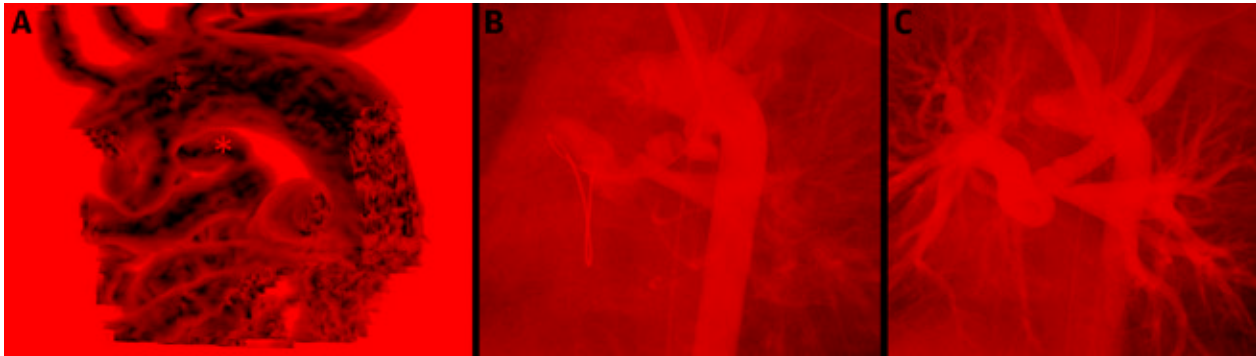
Adaptado de la *American Heart Association*<sup>6</sup>.  
EA = estenosis de la válvula aórtica; VI = ventrículo izquierdo.

vencionista pediátrica. Tanto el cierre del CAP como el implante de un *stent* en el conducto son intervenciones en las que ha habido recientemente avances técnicos y un uso creciente.

**CIERRE DEL CAP.** El cierre percutáneo del CAP en los lactantes mayores y niños de mayor edad es una técnica segura, eficaz y bien establecida<sup>52</sup>. La oclusión del CAP con un dispositivo en recién nacidos prematuros es un campo en el que ha habido recientemente un notable crecimiento. Las indicaciones del cierre del CAP se basan en la importancia hemodinámica que tenga el CAP, en la evaluación clínica y ecocardiográfica. Se han venido identificando de manera creciente las asociaciones entre un CAP hemodinámicamente importante y la aparición de una





**FIGURA 5. Implante de *stent* en el conducto para el flujo sanguíneo pulmonar**

A un recién nacido con un ventrículo derecho de doble salida, una estenosis de válvula pulmonar grave y múltiples comorbilidades complejas se le implantó un *stent* en el conducto para el flujo sanguíneo pulmonar. La tomografía computarizada realizada antes del cateterismo (A) mostró un conducto tortuoso (\*) desde la cara inferior del arco transverso. El implante del *stent* en el conducto se realizó a través de la arteria carótida. La angiografía muestra el conducto arterioso permeable antes del implante del *stent* en el conducto (B) y después del implante de un *stent* coronario farmacológico (C).

displasia broncopulmonar, el aumento de la necesidad de ventilación mecánica y la mayor mortalidad<sup>53,54</sup>. El momento óptimo para el cierre del CAP continúa sin estar claro y es una cuestión controvertida. Sin embargo, a medida que se acumulan datos y experiencia, algunos centros recomiendan una intervención temprana para evitar los efectos nocivos de una ventilación mecánica prolongada y del aporte adicional de oxígeno.

El método óptimo para el cierre del CAP —intervención percutánea frente a ligadura quirúrgica— es actualmente un tema de debate y estudio. Se han descrito las ventajas del cierre percutáneo del CAP, entre las que se encuentra una recuperación más rápida del estado respiratorio<sup>55,56</sup>. Los resultados alentadores de la oclusión percutánea del CAP en recién nacidos prematuros han impulsado el desarrollo de nuevos dispositivos y un uso cada vez más amplio. Dos importantes series de casos publicadas por Zahn *et al*<sup>57</sup> en 2016 y por Sathanandam *et al*<sup>58</sup> en 2017 de recién nacidos prematuros tratados con un cierre percutáneo del CAP mediante un dispositivo mostraron el implante satisfactorio del dispositivo en aproximadamente un 90% de los pacientes y una ausencia de acontecimientos adversos graves, utilizando 2 dispositivos diferentes. Muy recientemente, en 2020, un estudio prospectivo multicéntrico ha descrito la experiencia en 200 pacientes de 9 centros con el empleo del Amplatzer Piccolo Occluder (Abbott)<sup>59</sup>. Los pacientes eran de un peso bajo de hasta 700 g, y la mitad pesaban  $\leq$  2 kg en el momento de la intervención. El porcentaje de éxitos fue  $>$  95%, y la tasa de complicaciones mayores fue del 2%. A la vista de los datos de este estudio, el dispositivo Amplatzer Piccolo Occluder fue aprobado por la Administración de Alimentos y Medicamentos (*Food and Drug Administration*) de los Estados Unidos para la oclusión del CAP en recién nacidos prematuros, y el uso de

este u otros dispositivos se está expandiendo rápidamente (figura 4).

**IMPLANTE DE *STENT* EN EL CONDUCTO.** En los recién nacidos con una CC y un FSP dependiente del conducto, la derivación de Blalock-Taussig-Thomas (DBTT) se ha utilizado de manera eficaz para mantener el FSP durante décadas. Aunque la DBTT es una solución eficaz, la tasa de mortalidad es  $>$ 10%<sup>60</sup>. El implante de un *stent* en el conducto fue descrito por primera vez como alternativa por Gibbs *et al*<sup>61</sup> en 1992. Los *stents* disponibles en ese momento eran rígidos y voluminosos, y requerían vainas de un perfil mayor; lo cual hacía que la intervención resultara difícil en el lactante de pequeño tamaño. Con el avance tecnológico, el uso de *stents* coronarios prearmados ha hecho que el implante de un *stent* en el conducto sea una alternativa más viable a la DBTT<sup>62</sup> (figura 5).

El implante de un *stent* percutáneo puede llevarse a cabo a través de diversas vías de acceso vascular arteriales o venosas. La determinación del enfoque óptimo para superar el conducto puede ser la parte más importante de la intervención, y deben considerarse todas las posibles vías de acceso en función del origen y la morfología del conducto<sup>63</sup>. Concretamente, las vías de acceso de la arteria carótida y la arteria axilar han sido bien descritas en la literatura reciente y pueden utilizarse de forma segura por vía percutánea o mediante una disección de vena quirúrgica<sup>44,64</sup>. Estas opciones permiten un implante efectivo del *stent* en muchos recién nacidos en los que esto no habría sido posible antes.

Múltiples estudios recientes han comparado los resultados de los pacientes tratados con una DBTT con los de los tratados con un *stent* en el conducto en pacientes con un FSP dependiente del conducto, y han valorado resultados como la mortalidad, los acontecimientos adversos y

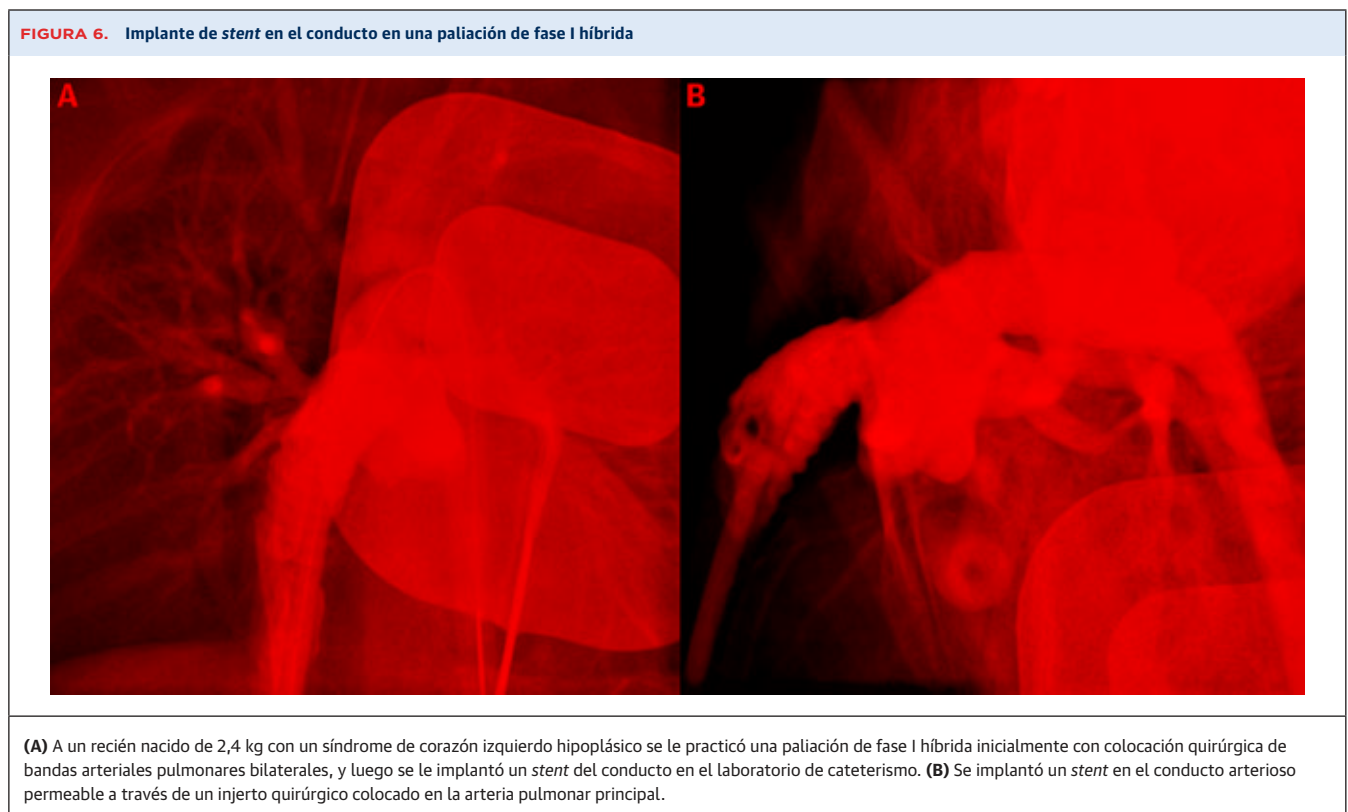
**TABLA 4. Estudios recientes que han comparado la derivación quirúrgica con el implante de un *stent* en el CAP**

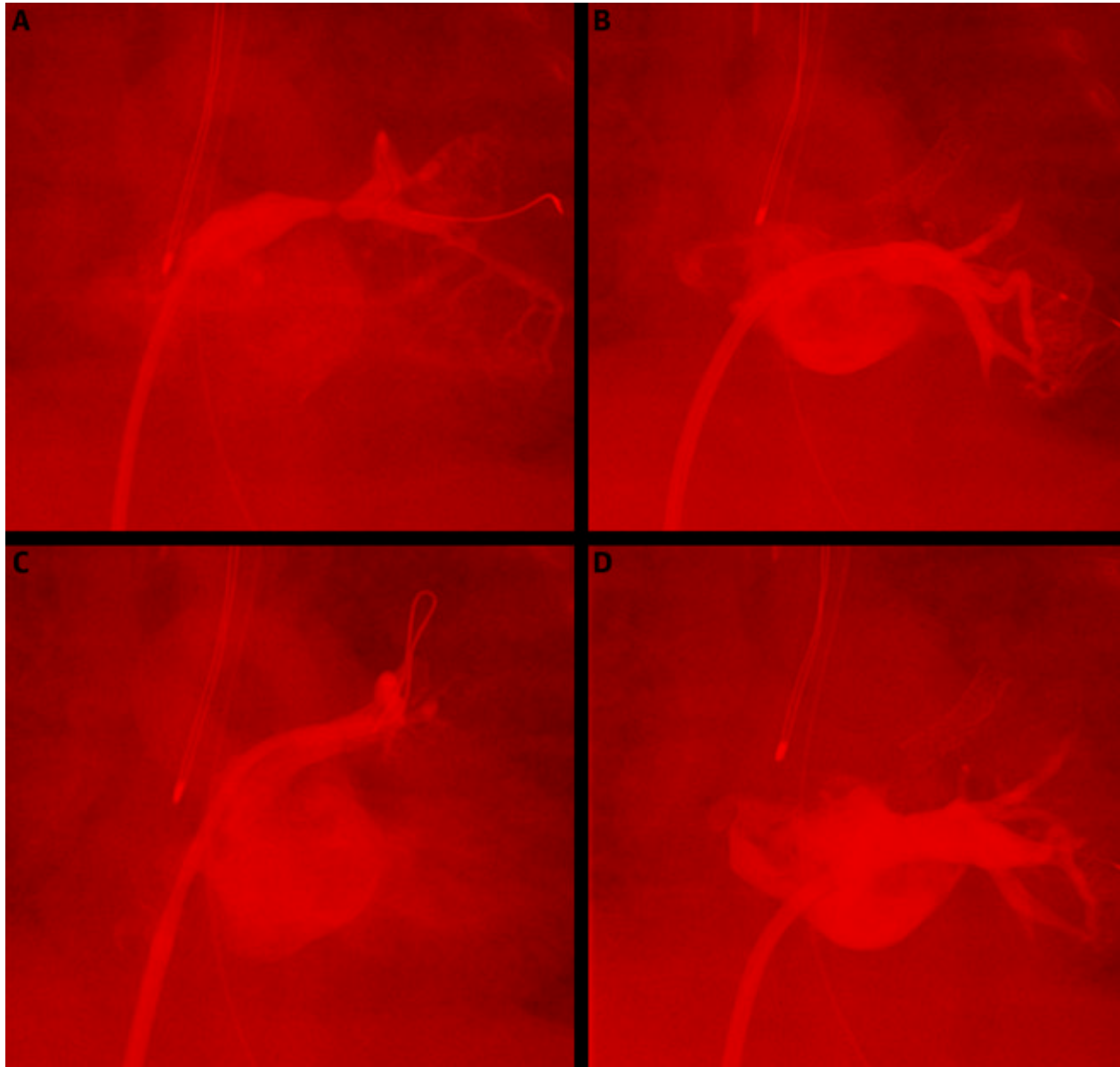
Primer autor	Año	Diseño	DTTsm (n)	SC (n)	Resultados principales
Santoro <i>et al</i> <sup>65</sup>	2009	<ul style="list-style-type: none"> <li>Retrospectivo</li> <li>Unicéntrico</li> </ul>	14	13	<ul style="list-style-type: none"> <li>Ambos grupos tenían un aumento significativo del tamaño de las AP</li> <li>Peor cociente API/APD en el grupo de DTTSm</li> </ul>
Amoozgar <i>et al</i> <sup>80</sup>	2012	<ul style="list-style-type: none"> <li>Retrospectivo</li> <li>Multicéntrico</li> </ul>	20	18	<ul style="list-style-type: none"> <li>La mortalidad temprana fue similar</li> <li>El tamaño de las AP no mostró diferencias entre los grupos</li> <li>APD más grande en el grupo de SC</li> </ul>
McMullan <i>et al</i> <sup>81</sup>	2014	<ul style="list-style-type: none"> <li>Retrospectivo</li> <li>Unicéntrico</li> </ul>	42	13	<ul style="list-style-type: none"> <li>Supervivencia similar y reintervención quirúrgica o percutánea en el seguimiento a medio plazo</li> </ul>
Bentham <i>et al</i> <sup>66</sup>	2018	<ul style="list-style-type: none"> <li>Prospectivo</li> <li>Multicéntrico</li> <li>Puntuación de análisis de propensión</li> </ul>	171	83	<ul style="list-style-type: none"> <li>Mayor mortalidad temprana en el grupo de DTTSm</li> <li>Mayor supervivencia hasta la reparación en el grupo de SC</li> </ul>
Glatz <i>et al</i> <sup>82</sup>	2017	<ul style="list-style-type: none"> <li>Retrospectivo</li> <li>Multicéntrico</li> <li>Puntuación de análisis de propensión</li> </ul>	251	106	<ul style="list-style-type: none"> <li>Ausencia de diferencias en la mortalidad y en la reintervención no programada por cianosis</li> <li>Reintervención más frecuente en el grupo de SC</li> <li>SC asociado a menor duración de la estancia en la UCI y menos complicaciones de la intervención</li> <li>AP más grandes y más simétricas en el grupo de SC en el último seguimiento</li> </ul>

SC = *stent* en el conducto; UCI = unidad de cuidados intensivos; API = arteria pulmonar izquierda; DTTsm = derivación de Blalock-Taussig-Thomas modificada; AP = arterias pulmonares; APD = arteria pulmonar derecha.

el crecimiento arterial pulmonar (**tabla 4**). Globalmente, el implante de un *stent* en el conducto da lugar a un crecimiento mayor y más simétrico de las arterias pulmonares, y a una supervivencia similar, si no mejor<sup>35,65,66</sup>. Se ha observado un resultado reproducible de aumento de las tasas de reintervención en los pacientes a los que se

practica un implante de un *stent* en el conducto, en comparación con los pacientes a los que se ha practicado una DBTT, pero hay circunstancias individuales en las que se prefiere una redilatación programada del *stent* para fomentar un mayor crecimiento somático y arterial pulmonar, con objeto de optimizar los resultados a largo



**FIGURA 7. Implante de stent de vena pulmonar**

En un recién nacido prematuro de un 2,5 kg de peso se observó una estenosis grave de la vena pulmonar superior izquierda (**A**) y de la inferior izquierda (**B**). Se le practicó una dilatación con balón y se le implantaron stents en las dos venas afectadas, con buenos resultados agudos y sin estenosis residual (**C y D**).

plazo<sup>66</sup>. Se han planificado nuevos estudios multicéntricos para evaluar los resultados de estas diversas estrategias, con el objetivo de informar la toma de decisiones.

**PALIACIÓN DE FASE I HÍBRIDA.** En los recién nacidos con una CC univentricular, la paliación de fase I híbrida se ha diseñado como alternativa a la intervención de fase I quirúrgica. El principio rector consiste en realizar una paliación inicial de menor riesgo mediante una combinación de técnicas percutáneas y quirúrgicas y retrasar la

intervención quirúrgica más compleja y asociada a un *bypass* cardiopulmonar hasta algo más tarde en el lactante. La selección de los pacientes y la técnica muestran considerables diferencias en los distintos centros, pero las características distintivas de la intervención son las siguientes: restricción del flujo por las arterias pulmonares, implante de un *stent* en el conducto y creación de una comunicación interauricular no restrictiva. Los pioneros del método híbrido de paliación en los recién nacidos con

una CC univentricular fueron Akintuerk *et al*<sup>67</sup> en Alemania, y su técnica fue modificada luego por Galantowicz *et al*<sup>68</sup> en los Estados Unidos. Recientemente, Schranz *et al*<sup>69</sup> han aplicado con éxito en Alemania un método de paliación «híbrido» totalmente percutáneo, lo cual constituye un logro remarkable.

El implante del *stent* del conducto puede realizarse con una colocación quirúrgica de una vaina de aplicación en la arteria pulmonar principal o con un método percutáneo<sup>70,71</sup> (figura 6). Se requiere una reintervención a causa del flujo restrictivo a través del tabique auricular o de una obstrucción retrógrada del arco aórtico en aproximadamente un 20%-30% de los pacientes<sup>13,72</sup>. En los centros especializados con un uso ordinario de la paliación de fase I híbrida, los resultados clínicos muestran unas tasas de mortalidad a corto plazo, entre las etapas y a medio plazo comparables a los resultados multicéntricos descritos después de intervenciones quirúrgicas convencionales de fase I<sup>70,73</sup> con unos datos de neurodesarrollo alentadores<sup>74</sup>. Sin embargo, estos datos se ven afectados por el factor de confusión de un sesgo de selección significativo dadas las diferencias en la selección de los pacientes entre los distintos centros.

## VENAS PULMONARES

La estenosis de venas pulmonares es un trastorno raro y grave, que se asocia a prematuridad y CC. Esta enfermedad es con frecuencia progresiva y grave, y comporta un riesgo elevado de mortalidad, en especial para los pacientes diagnosticados a una edad más temprana y con una afectación de múltiples vasos<sup>75</sup>. Aunque los datos relativos a la intervención neonatal percutánea son limitados, la angioplastia con balón y el implante de *stents* son los elementos centrales del tratamiento en los recién nacidos con estenosis de venas pulmonares. Se ha evaluado el uso de una angioplastia con balón cortante, y no se ha observado que aporte una ventaja respecto a los balones convencionales<sup>76</sup>. El uso de *stents* parece ser más eficaz en la prevención de la atresia venosa, y un diámetro del *stent* > 7 mm se asocia a una mayor ausencia de la necesidad de reintervención<sup>77</sup> (figura 7). Además, los *stents* farmacoactivos parecen apor-

tar una cierta ventaja respecto a los metálicos no recubiertos<sup>78,79</sup>. Sea cual sea el enfoque de intervención aplicado, una estrategia de tratamiento multidisciplinario y multimodal con una política agresiva de seguimiento y reintervención se asocia a una mejora de los resultados.

## CONCLUSIONES Y OPORTUNIDADES FUTURAS

En los recién nacidos con una CC crítica que requieren una intervención temprana, muchas técnicas percutáneas se han establecido como tratamientos de primera línea. Estas intervenciones pueden aportar una estabilización o paliación temporal hasta el momento de la intervención quirúrgica, mientras que otras pueden considerarse curativas. Los ámbitos de especial interés en cuanto a innovación y oportunidades futuras son el cierre del CAP y el implante de *stent* en el conducto. Los catéteres de menor tamaño, los balones y *stents* de perfil más bajo y las técnicas de acceso vascular creativas han hecho posibles intervenciones percutáneas en recién nacidos de tamaño muy pequeño en los que el riesgo quirúrgico puede ser alto. Los métodos percutáneos se han desarrollado en paralelo con la investigación multicéntrica que aporta grandes mejoras en todo este campo.

## APOYO DE FINANCIACIÓN Y DECLARACIONES DE INTERESES DE LOS AUTORES

El Dr. Kalfa ha recibido apoyo de los National Institutes of Health (R01-155381). Todos los demás autores han indicado no tener relaciones relevantes que declarar en relación con el contenido de este artículo.

**DIRECCIÓN PARA LA CORRESPONDENCIA:** Dr Christopher J. Petit, Morgan Stanley Children's Hospital, 3959 Broadway, CHN-253, New York, New York 10032, Estados Unidos. Correo electrónico: cjp2196@cumc.columbia.edu. Twitter: @PedsHrtCUIMC. O BIEN Dr David M. Kalfa, Morgan Stanley Children's Hospital, 3959 Broadway, CHN-253, New York, New York 10032, Estados Unidos. Correo electrónico: dk2757@cumc.columbia.edu. Twitter: @DavidKalfaMD.

## BIBLIOGRAFÍA

1. Dorfman AT, Marino BS, Wernovsky G, et al. Critical heart disease in the neonate: Presentation and outcome at a tertiary care center. *Pediatr Crit Care Med*. 2008;9:193-202.
2. Pruetz JD, Carroll C, Trento LU, et al. Outcomes of critical congenital heart disease requiring emergent neonatal cardiac intervention. *Prenat Diagn*. 2014;34(12):1127-1132. <https://doi.org/10.1002/pd.4438>
3. Mullins CE, Latson LA, Neches WH, Colvin EV, Kan J. Balloon dilation of miscellaneous lesions: results of valvuloplasty and angioplasty of congenital anomalies registry. *Am J Cardiol*. 1990;65:802-803.
4. Sholler GF, Keane JF, Perry SB, Sanders SP, Lock JE. Balloon dilation of congenital aortic valve stenosis. Results and influence of technical and morphological features on outcome. *Circulation*. 1988;78(2):351-360. <https://doi.org/10.1161/01.cir.78.2.351>
5. Lock JE, Bass JL, Castaneda-Zuniga W, Fuhrman BP, Rashkind WJ, Lucas RV Jr. Dilation angioplasty of congenital or operative narrowings of venous channels. *Circulation*. 1984;70:457-464.
6. Feltes TF, Bacha E, Beekman RH, et al. Indications for cardiac catheterization and intervention in pediatric cardiac disease: a scientific statement from the American Heart Association. *Circulation*. 2011;123:2607-2652.
7. Rashkind WJ, Miller WW. Creation of an atrial septal defect without thoracotomy: a palliative approach to complete transposition of the great arteries. *JAMA*. 1966;196(11):991-992.

8. Hamzah M, Othman HF, Peluso AM, Sasmour I, Aly H. Prevalence and outcomes of balloon atrial septostomy in neonates with transposition of great arteries. *Pediatr Crit Care Med*. 2020;21(4):324-331. <https://doi.org/10.1097/PCC.0000000000002191>
9. Pedra CAC, Neves JR, Pedra SRF, et al. New transcatheter techniques for creation or enlargement of atrial septal defects in infants with complex congenital heart disease. *Catheter Cardiovasc Interv*. 2007;70(5):731-739. <https://doi.org/10.1002/ccd.21260>
10. Savorgnan F, Zaban NB, Elhoff JJ, Ross MM, Breinholt JP. No difference found in safety or efficacy of balloon atrial septostomy performed at the bedside versus the catheterization laboratory. *Cardiol Young*. 2018;28:1421-1425.
11. Petit CJ, Rome JJ, Wernovsky G, et al. Preoperative brain injury in transposition of the great arteries is associated with oxygenation and time to surgery, not balloon atrial septostomy. *Circulation*. 2009;119(5):709-716. <https://doi.org/10.1161/CIRCULATIONAHA.107.760819>
12. Beca J, Gunn J, Coleman L, et al. Pre-operative brain injury in newborn infants with transposition of the great arteries occurs at rates similar to other complex congenital heart disease and is not related to balloon atrial septostomy. *J Am Coll Cardiol*. 2009;53(19):1807-1811. <https://doi.org/10.1016/j.jacc.2009.01.061>
13. Holzer RJ, Wood A, Chisolm JL, et al. Atrial septal interventions in patients with hypoplastic left heart syndrome. *Catheter Cardiovasc Interv*. 2008;72:696-704.
14. Vlahos AP, Lock JE, McElhinney DB, Van Der Velde ME. Hypoplastic left heart syndrome with intact or highly restrictive atrial septum: Outcome after neonatal transcatheter atrial septostomy. *Circulation*. 2004;109(19):2326-2330. <https://doi.org/10.1161/01.CIR.0000128690.35860.C5>
15. Gordon BM, Levi DS, Shannon KM. Electrosurgical energy in combination with a transseptal needle: A novel method for the creation of an atrial communication in hypoplastic left heart syndrome with intact atrial septum. *Catheter Cardiovasc Interv*. 2009;73(1):113-116. <https://doi.org/10.1002/ccd.21754>
16. Stümper O, Gewillig M, Vettukattil J, et al. Modified technique of stent fenestration of the atrial septum. *Heart*. 2003;89:1227-1230.
17. Aldoss O, Divekar A. Modified technique to create diabolito stent configuration. *Pediatr Cardiol*. 2016;37:728-733.
18. Vida VL, Bacha EA, Larrazabal A, et al. Hypoplastic left heart syndrome with intact or highly restrictive atrial septum: surgical experience from a single center. *Ann Thorac Surg*. 2007;84(2):581-585. <https://doi.org/10.1016/j.athoracsur.2007.04.017>
19. Rubio-Alvarez V, Limon R, Soni J. [Intracardiac valvulotomy by means of a catheter]. *Arch Inst Cardiol Mex*. 1953;23:183-192.
20. Kan JS, White RI, Mitchell SE, Gardner TJ. Percutaneous balloon valvuloplasty: a new method for treating congenital pulmonary-valve stenosis. *N Engl J Med*. 1982;307:540-542.
21. Stanger P, Cassidy SC, Girod DA, Kan JS, Lababidi Z, Shapiro SR. Balloon pulmonary valvuloplasty: results of the Valvuloplasty and Angioplasty of Congenital Anomalies Registry. *Am J Cardiol*. 1990;65(11):775-783. [https://doi.org/10.1016/0002-9149\(90\)91387-l](https://doi.org/10.1016/0002-9149(90)91387-l)
22. Jarrar M, Betbout F, Farhat MB, et al. Long-term invasive and noninvasive results of percutaneous balloon pulmonary valvuloplasty in children, adolescents, and adults. *Am Heart J*. 1999;138(5 Pt 1):950-954. [https://doi.org/10.1016/s0002-8703\(99\)70022-0](https://doi.org/10.1016/s0002-8703(99)70022-0)
23. Holzer RJ, Gauvreau K, Kreutzer J, et al. Safety and efficacy of balloon pulmonary valvuloplasty: a multicenter experience. *Catheter Cardiovasc Interv*. 2012;80:663-672.
24. Devanagondi R, Peck D, Sagi J, et al. Long-term outcomes of balloon valvuloplasty for isolated pulmonary valve stenosis. *Pediatr Cardiol*. 2017;38(2):247-254. <https://doi.org/10.1007/s00246-016-1506-4>
25. Radtke W, Keane JF, Fellows KE, Lang P, Lock JE. Percutaneous balloon valvotomy of congenital pulmonary stenosis using oversized balloons. *J Am Coll Cardiol*. 1986;8(4):909-915. [https://doi.org/10.1016/s0735-1097\(86\)80434-x](https://doi.org/10.1016/s0735-1097(86)80434-x)
26. McCrindle BW. Independent predictors of long-term results after balloon pulmonary valvuloplasty. *Circulation*. 1994;89:1751-1759.
27. Alwi M, Geetha K, Bilkis AA, et al. Pulmonary atresia with intact ventricular septum percutaneous radiofrequency-assisted valvotomy and balloon dilation versus surgical valvotomy and Blalock Taussig shunt. *J Am Coll Cardiol*. 2000;35(2):468-476. [https://doi.org/10.1016/s0735-1097\(99\)00549-5](https://doi.org/10.1016/s0735-1097(99)00549-5)
28. Patil NC, Saxena A, Gupta SK, et al. Perforating the atretic pulmonary valve with CTO hardware: technical aspects. *Catheter Cardiovasc Interv*. 2016;88(5):E145-E150. <https://doi.org/10.1002/ccd.25760>
29. Bakhru S, Marathe S, Saxena M, et al. Transcatheter pulmonary valve perforation using chronic total occlusion wire in pulmonary atresia with intact ventricular septum. *Ann Pediatr Cardiol*. 2017;10(1):5-10. <https://doi.org/10.4103/0974-2069.197065>
30. Lefort B, Saint-Etienne C, Soulé N, Ma I, Dion F, Chantepie A. Perforation of the atretic pulmonary valve using chronic total occlusion (CTO) wire and coronary microcatheter. *Congenit Heart Dis*. 2019;14(5):814-818. <https://doi.org/10.1111/chd.12812>
31. Petit CJ, Qureshi AM, Glatz AC, et al. Technical factors are associated with complications and repeat intervention in neonates undergoing transcatheter right ventricular decompression for pulmonary atresia and intact ventricular septum: results from the congenital catheterisation research coll. *Cardiol Young*. 2018;28(8):1042-1049. <https://doi.org/10.1017/S104795118000756>
32. Petit CJ, Glatz AC, Qureshi AM, et al. Outcomes after decompression of the right ventricle in infants with pulmonary atresia with intact ventricular septum are associated with degree of tricuspid regurgitation: results from the Congenital Catheterization Research Collaborative. *Circ Cardiovasc Interv*. 2017;10(5):e004428. <https://doi.org/10.1161/CIRCINTERVENTIONS.116.004428>
33. Drighil A, Aljufan M, Slimi A, Yamani S, Mathewson J, AlFady F. Echocardiographic determinants of successful balloon dilation in pulmonary atresia with intact ventricular septum. *Eur J Echocardiogr*. 2010;11(2):172-175. <https://doi.org/10.1093/ejehocardi/jep193>
34. Hasan BS, Bautista-Hernandez V, McElhinney DB, et al. Outcomes of transcatheter approach for initial treatment of pulmonary atresia with intact ventricular septum. *Catheter Cardiovasc Interv*. 2013;81(1):111-118. <https://doi.org/10.1002/ccd.24288>
35. Wilder TJ, Van Arsdell GS, Benson L, et al. Young infants with severe tetralogy of Fallot: Early primary surgery versus transcatheter palliation. *J Thorac Cardiovasc Surg*. 2017;154:1692-1700.e2.
36. Sandoval JP, Chaturvedi RR, Benson L, et al. Right ventricular outflow tract stenting in tetralogy of Fallot infants with risk factors for early primary repair. *Circ Cardiovasc Interv*. 2016;9(12):e003979. <https://doi.org/10.1161/CIRCINTERVENTIONS.116.003979>
37. Gibbs JL, Uzun O, Blackburn ME, Parsons JM, Dickinson DF. Right ventricular outflow stent implantation: an alternative to palliative surgical relief of infundibular pulmonary stenosis. *Heart*. 1997;77:176-179.
38. Quandt D, Ramchandani B, Stickley J, et al. Stenting of the right ventricular outflow tract promotes better pulmonary arterial growth compared with Modified Blalock-Taussig Shunt Palliation in Tetralogy of Fallot-type lesions. *J Am Coll Cardiol Intv*. 2017;10:1774-1784.
39. Lofland GK, McCrindle BW, Williams WG, et al. Critical aortic stenosis in the neonate: a multi-institutional study of management, outcomes, and risk factors. *J Thorac Cardiovasc Surg*. 2001;121:10-27.
40. Rhodes LA, Colan SD, Perry SB, Jonas RA, Sanders SP. Predictors of survival in neonates with critical aortic stenosis. *Circulation*. 1991;84:2325-2335.
41. Porras D, Brown DW, Rathod R, et al. Acute outcomes after introduction of a standardized clinical assessment and management plan (SCAMP) for balloon aortic valvuloplasty in congenital aortic stenosis. *Congenit Heart Dis*. 2014;9:316-325.
42. Torres A, Vincent JA, Everett A, et al. Balloon valvuloplasty for congenital aortic stenosis: Multi-center safety and efficacy outcome assessment. *Catheter Cardiovasc Interv*. 2015;86:808-820.
43. Boe BA, Zampi JD, Kennedy KF, et al. Acute success of balloon aortic valvuloplasty in the current era: a National Cardiovascular Data Registry Study. *J Am Coll Cardiol Intv*. 2017;10:1717-1726.
44. Justino H, Petit CJ. Percutaneous common carotid artery access for pediatric interventional cardiac catheterization. *Circ Cardiovasc Interv*. 2016;9:e003003.
45. Choudhry S, Balzer D, Murphy J, Nicolas R, Shahnavaz S. Percutaneous carotid artery access in infants < 3 months of age. *Catheter Cardiovasc Interv*. 2016;87:757-761.
46. McElhinney DB, Lock JE, Keane JF, Moran AM, Colan SD. Left heart growth, function, and reintervention after balloon aortic valvuloplasty for neonatal aortic stenosis. *Circulation*. 2005;111:451-458.



47. Han RK, Gurofsky RC, Lee KJ, et al. Outcome and growth potential of left heart structures after neonatal intervention for aortic valve stenosis. *J Am Coll Cardiol.* 2007;50:2406-2414.
48. Kido T, Guariento A, Doulamis IP, et al. Aortic Valve Surgery after Neonatal Balloon Aortic Valvuloplasty in Congenital Aortic Stenosis. *Circ Cardiovasc Interv.* 2021;573-581.
49. McCrindle BW, Blackstone EH, Williams WG, et al. Are outcomes of surgical versus transcatheter balloon valvotomy equivalent in neonatal critical aortic stenosis? *Circulation.* 2001;104.
50. Prijic SM, Vukomanovic VA, Stajevic MS, et al. Balloon dilation and surgical valvotomy comparison in non-critical congenital aortic valve stenosis. *Pediatr Cardiol.* 2015;36:616-624.
51. Vergnat M, Asfour B, Arenz C, et al. Aortic stenosis of the neonate: a single-center experience. *J Thorac Cardiovasc Surg.* 2019;157(1): 318-326.e1. <https://doi.org/10.1016/j.jtcvs.2018.08.089>
52. El-Said HG, Bratincsak A, Foerster SR, et al. Safety of percutaneous patent ductus arteriosus closure: an unselected multicenter population experience. *J Am Heart Assoc.* 2013;2(6): e000424. <https://doi.org/10.1161/JAHA.113.000424>
53. Slutsky AS, Ranieri VM. Ventilator-induced lung injury. *N Engl J Med.* 2013;369(22):2126-2136. <https://doi.org/10.1056/NEJMra1208707>
54. Schena F, Francescato G, Cappelleri A, et al. Association between hemodynamically significant patent ductus arteriosus and bronchopulmonary dysplasia. *J Pediatr.* 2015;166(6):1488-1492. <https://doi.org/10.1016/j.jpeds.2015.03.012>
55. Abu Hazeem AA, Gillespie MJ, Thun H, et al. Percutaneous closure of patent ductus arteriosus in small infants with significant lung disease may offer faster recovery of respiratory function when compared to surgical ligation. *Catheter Cardiovasc Interv.* 2013;82(4):526-533. <https://doi.org/10.1002/ccd.25032>
56. Sathanandam S, Balduf K, Chilakala S, et al. Role of Transcatheter patent ductus arteriosus closure in extremely low birth weight infants. *Catheter Cardiovasc Interv.* 2019;93(1):89-96. <https://doi.org/10.1002/ccd.27808>
57. Zahn EM, Peck D, Phillips A, et al. Transcatheter closure of patent ductus arteriosus in extremely premature newborns: early results and midterm follow-up. *J Am Coll Cardiol Intv.* 2016;9(23):2429-2437. <https://doi.org/10.1016/j.jcin.2016.09.019>
58. Sathanandam S, Justino H, Waller BR, Radtke W, Qureshi AM. Initial clinical experience with the Medtronic Micro Vascular PlugTM in transcatheter occlusion of PDAs in extremely premature infants. *Catheter Cardiovasc Interv.* 2017;89(6):1051-1058. <https://doi.org/10.1002/ccd.26878>
59. Sathanandam SK, Gutfinger D, O'Brien L, et al. Amplatzer Piccolo Occluder clinical trial for percutaneous closure of the patent ductus arteriosus in patients  $\geq 700$  grams. *Catheter Cardiovasc Interv.* 2020;96(6):1266-1276. <https://doi.org/10.1002/ccd.28973>
60. Sasikumar N, Hermuzi A, Fan CS, et al. Outcomes of Blalock-Taussig shunts in current era: a single center experience. *Congenit Heart Dis.* 2017;12:808-814.
61. Gibbs JL, Rothman MT, Rees MR, Parsons JM, Blackburn ME, Ruiz CE. Stenting of the arterial duct: A new approach to palliation for pulmonary atresia. *Br Heart J.* 1992;67:240-245.
62. Aggarwal V, Petit CJ, Glatz AC, Goldstein BH, Qureshi AM. Stenting of the ductus arteriosus for ductal-dependent pulmonary blood flow—current techniques and procedural considerations. *Congenit Heart Dis.* 2019;14:110-115.
63. Qureshi AM, Goldstein BH, Glatz AC, et al. Classification scheme for ductal morphology in cyanotic patients with ductal dependent pulmonary blood flow and association with outcomes of patent ductus arteriosus stenting. *Catheter Cardiovasc Interv.* 2019;93:933-943.
64. Ligon RA, Kim DW, Vincent RN, Bauser-Heaton HD, Ooi YK, Petit CJ. Angiographic follow-up of infants and children undergoing percutaneous carotid artery interventions. *Catheter Cardiovasc Interv.* 2018;91:1301-1306.
65. Santoro G, Capozzi G, Caianello G, et al. Pulmonary artery growth after palliation of congenital heart disease with duct-dependent pulmonary circulation arterial duct stenting versus surgical shunt. *J Am Coll Cardiol.* 2009;54:2180-2186.
66. Bentham JR, Zava NK, Harrison WJ, et al. Duct stenting versus modified blalock-taussig shunt in neonates with duct-dependent pulmonary blood flow: associations with clinical outcomes in a multicenter national study. *Circulation.* 2018;137:581-588.
67. Akintuerk H, Michel-Behnke I, Valeske K, et al. Stenting of the arterial duct and banding of the pulmonary arteries: Basis for combined Norwood stage I and II repair in hypoplastic left heart. *Circulation.* 2002;105:1099-1103.
68. Galantowicz M, Cheatham JP, Phillips A, et al. Hybrid approach for hypoplastic left heart syndrome: intermediate results after the learning curve. *Ann Thorac Surg.* 2008;85:2063-2071.
69. Schranz D, Esmaeili A, Schrewe R, Kerst G, Akintuerk H. Hypoplastic left heart stage i: no Norwood, no hybrid. *Circulation.* 2020;140:2-1404.
70. Schranz D, Bauer A, Reich B, et al. Fifteen-year single center experience with the "Giessen Hybrid" approach for hypoplastic left heart and variants: current strategies and outcomes. *Pediatr Cardiol.* 2015;36:365-373.
71. Holzer RJ, Chisolm JL, Hill SL, et al. "Hybrid" stent delivery in the pulmonary circulation. *J Invasive Cardiol.* 2008;20:592-598.
72. Egan MJ, Hill SL, Boettner BL, et al. Predictors of retrograde aortic arch obstruction after hybrid palliation of hypoplastic left heart syndrome. *Pediatr Cardiol.* 2011;32:67-75.
73. Simsic JM, Phelps C, Kirchner K, et al. Interstage outcomes in single ventricle patients undergoing hybrid stage 1 palliation. *Congenit Heart Dis.* 2018;13:757-763.
74. Reich B, Heye KN, Wetterling K, et al. Neurodevelopmental outcome in hypoplastic left heart syndrome after hybrid procedure. *Transl Pediatr.* 2019;8:94-106.
75. DiLorenzo MP, Santo A, Rome JJ, et al. Pulmonary vein stenosis: outcomes in children with congenital heart disease and prematurity. *Semin Thorac Cardiovasc Surg.* 2019;31:266-273.
76. Peng LF, Lock JE, Nugent AW, Jenkins KJ, McElhinney DB. Comparison of conventional and cutting balloon angioplasty for congenital and postoperative pulmonary vein stenosis in infants and young children. *Catheter Cardiovasc Interv.* 2010;75:1084-1090.
77. Balasubramanian S, Marshall AC, Gauvreau K, et al. Outcomes after stent implantation for the treatment of congenital and postoperative pulmonary vein stenosis in children. *Circ Cardiovasc Interv.* 2012;5:109-117.
78. Khan A, Qureshi AM, Justino H. Comparison of drug eluting versus bare metal stents for pulmonary vein stenosis in childhood. *Catheter Cardiovasc Interv.* 2019;94:233-242.
79. Cory MJ, Ooi YK, Kelleman MS, Vincent RN, Kim DW, Petit CJ. Reintervention is associated with improved survival in pediatric patients with pulmonary vein stenosis. *J Am Coll Cardiol Intv.* 2017;10:1788-1798.
80. Amoozgar H, Cheriki S, Borzooe M, et al. Short-term result of ductus arteriosus stent implantation compared with surgically created shunts. *Pediatr Cardiol.* 2012;33:1288-1294. <https://doi.org/10.1007/s00246-012-0304-x>
81. McMullan DM, Permut LC, Jones TK, Johnston TA, Rubio AE. Modified Blalock-Taussig shunt versus ductal stenting for palliation of cardiac lesions with inadequate pulmonary blood flow. *J Thorac Cardiovasc Surg.* 2014;147: 397-403. <https://doi.org/10.1016/j.jtcvs.2013.07.052>
82. Glatz AC, Petit CJ, Goldstein BH, et al. Comparison between patent ductus arteriosus stent and Modified Blalock-Taussig shunt as palliation for infants with ductal-dependent pulmonary blood flow: insights from the Congenital Catheterization Research Collaborative. *Circulation.* 2018;137:589-601.

---

**PALABRAS CLAVE** estenosis aórtica, cardiopatía congénita, cardiología intervencionista, conducto arterioso permeable, estenosis de válvula pulmonar