

INVESTIGACIÓN ORIGINAL

# Nueva prótesis válvular mitral percutánea en pacientes con calcificación grave del anillo mitral



Paul Sorajja, MD,<sup>a</sup> Mario Gössl, MD,<sup>a</sup> Vasilis Babaliaros, MD,<sup>b</sup> David Rizik, MD,<sup>c</sup> Lenard Conradi, MD,<sup>d</sup> Richard Bae, MD,<sup>a</sup> Robert F. Burke, MD,<sup>c</sup> Ulrich Schäfer, MD,<sup>d</sup> John C. Lisko, MD,<sup>b</sup> Robert D. Riley, MD,<sup>c</sup> Robert Guyton, MD,<sup>b</sup> Nicolas Dumonteil, MD,<sup>e</sup> Pierre Berthoumieu, MD,<sup>e</sup> Didier Tchetche, MD,<sup>e</sup> Philipp Blanke, MD,<sup>f</sup> João L. Cavalcante, MD,<sup>a</sup> Benjamin Sun, MD<sup>a</sup>

## RESUMEN

**ANTECEDENTES** El tratamiento de la insuficiencia mitral (IM) en el contexto de una calcificación del anillo mitral (CAM) grave resulta difícil debido al alto riesgo de que se produzca una ruptura del surco auriculoventricular de consecuencias mortales o una fuga paravalvular significativa.

**OBJETIVOS** El objetivo de este estudio fue evaluar el potencial del reemplazo percutáneo de la válvula mitral en pacientes con una CAM grave con el empleo de una prótesis mitral diseñada anatómicamente.

**MÉTODOS** Nueve pacientes (de 77 ± 6 años de edad; 5 varones) fueron tratados con la válvula, utilizando una vía transapical bajo anestesia general y con guía de ecocardiografía transesofágica y fluoroscopia.

**RESULTADOS** El implante del dispositivo logró aliviar la IM en los 9 pacientes. No se produjo ninguna muerte durante la intervención. En 1 paciente, hubo una obstrucción del tracto de salida ventricular izquierdo a causa de una malrotación de la prótesis, y se realizó con éxito una ablación septal con alcohol. Durante una mediana de seguimiento de 12 meses (rango, 1 a 28 meses), hubo 1 muerte cardiaca, 1 muerte de causa no cardíaca y ninguna disfunción de la prótesis; y se mantuvo la ausencia de IM en todos los pacientes tratados. Fue necesaria una rehospitalización por insuficiencia cardiaca en 2 pacientes que no fallecieron a consecuencia de ello. Se observó una mejoría clínica, con síntomas leves o inexistentes en todos los pacientes que continuaban con vida al final del seguimiento.

**CONCLUSIONES** El reemplazo percutáneo de la válvula mitral en la calcificación grave del anillo mitral con el empleo de una prótesis específicamente diseñada para ello es viable y puede aportar un alivio de la IM con mejoría sintomática. Está justificada una evaluación más detallada de este enfoque de tratamiento para estos pacientes de alto riesgo. (J Am Coll Cardiol 2019;74:1431-40) © 2019 American College of Cardiology Foundation. Publicado por Elsevier.



Para escuchar el audio del resumen en inglés de este artículo por el Editor Jefe del JACC, Dr. Valentin Fuster, consulte JACC.org

De la <sup>a</sup>Valve Science Center, Minneapolis Heart Institute Foundation at Abbott Northwestern Hospital, Minneapolis, Minnesota, EE.UU.; <sup>b</sup>Emory Structural Heart and Valve Center, Atlanta, Georgia, EE.UU.; <sup>c</sup>HonorHealth, Phoenix, Arizona, EE.UU.; <sup>d</sup>University Heart Center, Hamburgo, Alemania; <sup>e</sup>Clinique Pasteur, Toulouse, Francia; and the <sup>f</sup>Department of Radiology, St. Paul's Hospital and University of British Columbia, Vancouver, British Columbia, Canadá. El Dr. Sorajja ha sido consultor y ha formado parte de paneles de conferenciantes de Abbott Vascular, Medtronic, Boston Scientific, Edwards Lifesciences, Admedus y Gore; y ha recibido apoyo para investigación de Abbott Vascular, Medtronic, Boston Scientific y Edwards Lifesciences. El Dr. Gössl ha sido consultor y ha formado parte de paneles de conferenciantes y de un comité de elegibilidad de sujetos de Abbott Vascular. El Dr. Babaliaros ha sido consultor de Edwards Lifesciences y Abbott Vascular; y posee acciones de Transmural Systems. El Dr. Rizik ha formado parte de consejos asesores de Abbott Vascular, Cordis/Cardinal, Biotronik y Boston Scientific; ha recibido subvenciones o apoyo para investigación de Abbott Vascular y Boston Scientific; y ha recibido pagos por licencias de Boston Scientific. El Dr. Conradi ha sido consultor de Edwards Lifesciences, Boston Scientific y Abbott

## ABREVIATURAS Y ACRÓNIMOS

**AEO** = área efectiva del orificio valvular

**TSVI** = tracto de salida ventricular izquierdo

**CAM** = calcificación del anillo mitral

**IM** = insuficiencia mitral

**NYHA** = *New York Heart Association*

**TMVR** = reemplazo percutáneo de la válvula mitral

La calcificación del anillo mitral (CAM) es un trastorno clínico problemático en el que se produce una degeneración crónica de la estructura fibrosa que da lugar a una insuficiencia mitral (IM), una estenosis mitral o una combinación de ambas lesiones valvulares. En muchos pacientes, la CAM puede ser sustancial e invadir el miocardio, lo cual plantea dificultades para realizar una corrección con cirugía abierta. Entre estas dificultades se encuentra la regurgitación paravalvular, así como la posible ruptura del surco aurículo-ventricular, una complicación quirúrgica que es casi siempre mortal (1, 2). Además, la CAM se acompaña con frecuencia de morbilidades graves que aumentan de forma significativa el riesgo quirúrgico, como la aterosclerosis coronaria, los trastornos inflamatorios y la insuficiencia renal. Así pues, el empleo de la cirugía valvular mitral abierta para el tratamiento de la CAM se reserva tan solo para casos seleccionados.

Se han desarrollado técnicas percutáneas para el tratamiento de la CAM que evitan la necesidad de una corrección con cirugía abierta. Estos métodos han consistido principalmente en el uso fuera de las indicaciones aprobadas de prótesis expandibles con balón (por ejemplo, válvulas Sapien, Edwards Lifesciences, Irvine, California, Estados Unidos), colocadas a través de un acceso transapical o transvascular, o mediante cirugía abierta con un abordaje auricular directo (3-6). Aunque este tratamiento que está fuera de las indicaciones aprobadas ha dado resultado en la mayoría de los pacientes, continúa existiendo un riesgo elevado de obstrucción del tracto de salida ventricular izquierdo (TSVI), insuficiencia residual, embolización del dispositivo y muerte (mortalidad a 30 días de un 25%) (4).

Nuestra hipótesis fue que podría ser posible un tratamiento percutáneo de la CAM grave con el empleo de una prótesis diseñada específicamente para ello. La prótesis Tendyne (Abbott Structural, Santa Clara, California, Estados Unidos) tiene una forma anatómica, con un manguito de sellado externo, y se ancla a través de una almohadilla

epicárdica, y dispone de la capacidad de ser retirada y reposicionada por completo (7). En ese estudio, examinamos los resultados obtenidos en los primeros 9 pacientes en los que se utilizó un reemplazo percutáneo de la válvula mitral (TMVR) con la prótesis para el tratamiento de una valvulopatía mitral debida a una CAM grave.

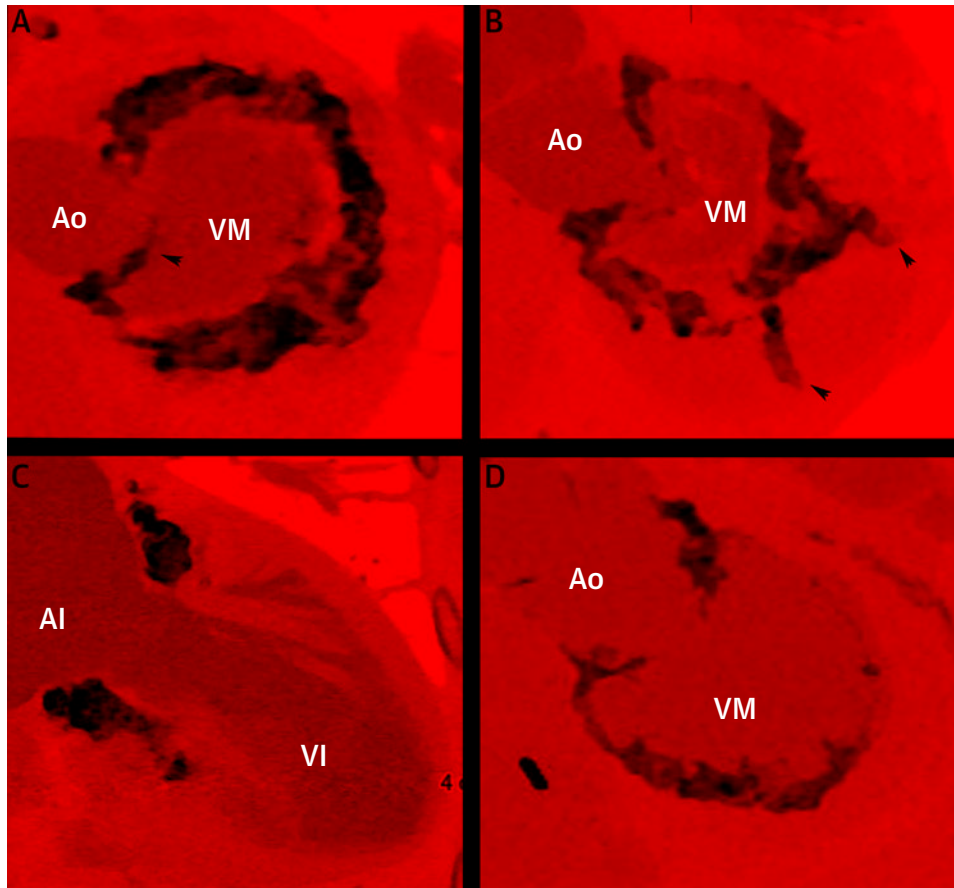
## MÉTODOS

**DISEÑO Y POBLACIÓN DEL ESTUDIO.** Los pacientes fueron reclutados en 5 hospitales (Abbott Northwestern Hospital, Minneapolis, Minnesota, Estados Unidos; Emory University, Atlanta, Georgia, Estados Unidos; HonorHealth, Phoenix, Arizona, Estados Unidos; University Heart Center, Hamburgo, Alemania; y Clinique Pasteur, Hopitaux de Toulouse, Toulouse, Francia). Cada paciente fue evaluado por un equipo cardiaco completo formado por cardiólogos, intervencionistas y cirujanos cardíacos, así como con exploraciones de imagen de ecocardiografía transtorácica, ecocardiografía transesofágica y tomografía computarizada cardíaca con contraste y sincronizada (8). Los criterios de inclusión fueron los siguientes: 1) síntomas de insuficiencia cardíaca (es decir, clase funcional de la *New York Heart Association* [NYHA]  $\geq$  II); 2) IM grave; 3) presencia de CAM grave; y 4) riesgo quirúrgico alto o prohibitivo según lo determinado mediante la evaluación del equipo cardiaco local. Se excluyó a los pacientes con una disfunción ventricular izquierda grave (fracción de eyección  $<$  30% o diámetro telediastólico  $\geq$  70 mm), insuficiencia tricuspídea grave, disfunción ventricular derecha o hipertensión pulmonar (presión sistólica  $\geq$  70 mm Hg). La IM grave se definió según los criterios estándares de la *American Society of Echocardiography*. Se consideró que había una CAM grave cuando la anatomía del anillo mitral comportaba un riesgo alto o prohibitivo para la corrección con cirugía abierta, y se definió como la presencia de invasión del miocardio o una afectación grave amplia con un volumen total de  $\geq$  750 mm<sup>3</sup> medido en las exploraciones de tomografía computarizada cardíaca (**figura 1**).

Vascular; ha formado parte de paneles de conferenciantes de Edwards Lifesciences, Boston Scientific, Abbott Vascular, Neovasc Medical y Medtronic; y ha sido mentor de Neovasc Medical. El Dr. Bae ha formado parte de un panel de conferenciantes de Abbott Vascular. El Dr. Burke ha sido mentor de Abbott Vascular. El Dr. Schäfer ha sido consultor y ha formado parte de paneles de conferenciantes de Abbott Vascular, Boston Scientific, Edwards Lifesciences, Medtronic, Gore y New Valve Technology; y ha recibido apoyo para investigación de Abbott Vascular, Boston Scientific, Edwards Lifesciences y New Valve Technology. El Dr. Guyton ha sido consultor no remunerado de Edwards Lifesciences. El Dr. Dumonteil ha sido consultor de Abbott Vascular, Boston Scientific, Edwards Lifesciences y Medtronic. El Dr. Tchetché ha sido consultor de Abbott Vascular, Boston Scientific, Edwards Lifesciences y Medtronic. El Dr. Blanke ha sido consultor de Tendyne/Abbott Vascular, Edwards Lifesciences, Neovasc, Gore y Circle Cardiovascular Imaging; y su centro ha prestado servicios de laboratorio central de tomografía computarizada a Tendyne/Abbott Vascular, Edwards Lifesciences, Medtronic y Neovasc. El Dr. Cavalcante ha recibido subvenciones de investigación y apoyo de Abbott Vascular, Siemens, Medtronic y Circle Cardiovascular Imaging; y ha sido consultor y ha formado parte de paneles de conferenciantes de Siemens y Medtronic. El Dr. Sun ha sido consultor de Abbott Vascular. Todos los demás autores han indicado no tener relaciones relevantes que declarar en relación con el contenido de este artículo.

Original recibido el 28 de marzo de 2019; original revisado recibido el 11 de junio de 2019, aceptado el 2 de julio de 2019.

**FIGURA 1** Patrones representativos de la CAM grave en pacientes con una IM sintomática



Se muestran imágenes de tomografía computarizada cardíaca con contraste sincronizada. (A, B, D) corresponden a pacientes distintos, mientras que (A) y (C) corresponden al mismo paciente. Algunos pacientes presentaban espículas grandes originadas en el asta anterior del anillo mitral (A, punta de flecha) o que invadían el miocardio (B, puntas de flecha). Ao = aorta; AI = aurícula izquierda; VI = ventrículo izquierdo; CAM = calcificación del anillo mitral; IM = insuficiencia mitral; VM = válvula mitral.

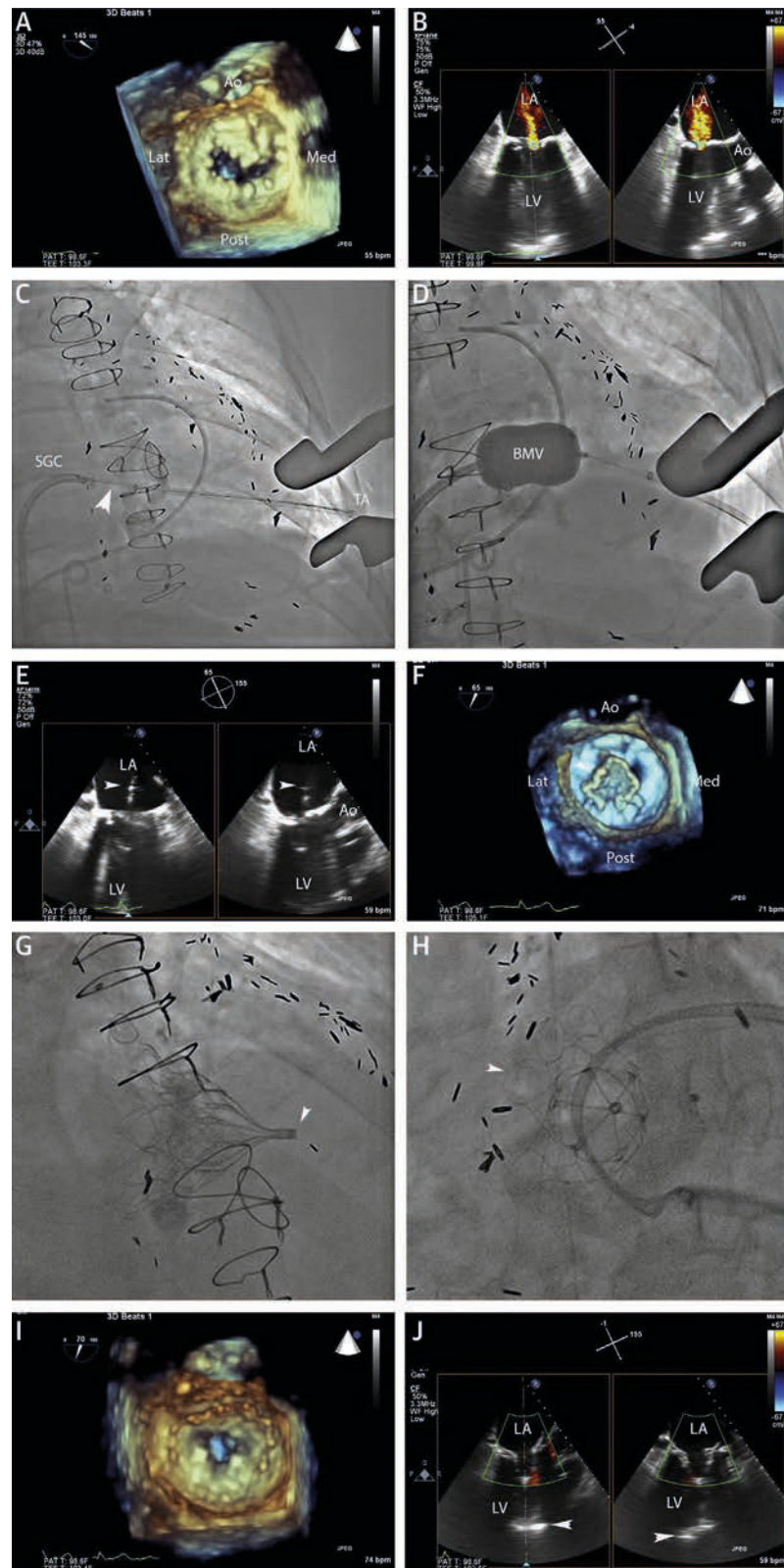
Ocho de los 9 pacientes fueron tratados según criterios de uso compasivo para el que se obtuvo la autorización de los organismos reguladores nacionales (*Food and Drug Administration* en los Estados Unidos, *Federal Institute for Drugs and Medical Devices* en Alemania o *Agence Nationale de Sécurité du Médicament et des produits de santé* en Francia). Otro paciente fue tratado en el marco del estudio *Tendyne Global Feasibility Study*, cumplía los criterios de cualificación clínicos y de anatomía de CAM y fue incluido en la presente investigación (7). Anteriormente se ha publicado una descripción de la intervención junto con los resultados a 30 días del primer paciente tratado en un uso compasivo, que se ha incluido en esta presentación (9). Todos los pacientes dieron su consentimiento informado para la participación en el estudio, que fue aprobado por los comités de ética de investigación locales de los centros.

#### REEMPLAZO PERCUTÁNEO DE LA VÁLVULA MITRAL.

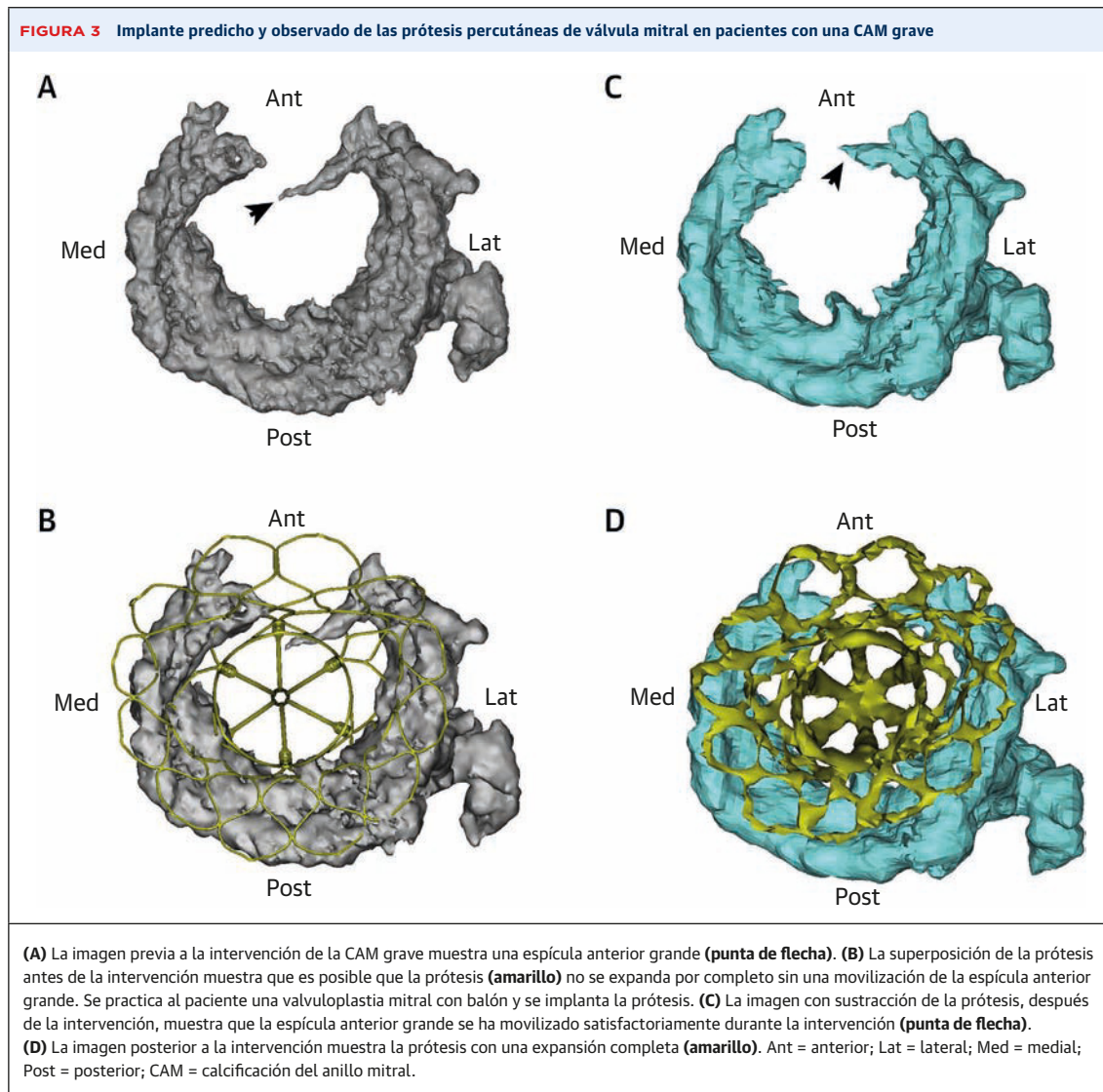
La prótesis Tendyne consta de 2 marcos de nitinol auto-

expandibles que alojan una válvula de pericardio porcino de tres valvas. Es importante señalar que el marco externo tiene un perfil que permite su ajuste al anillo mitral, lo cual facilita el sellado hermético y previene la regurgitación sin necesidad de emplear un exceso de tamaño de la prótesis ni una expansión del anillo mitral nativo. La prótesis se asegura con una fijación de polietileno trenzado que se ancla en una almohadilla epicárdica. Hay 2 configuraciones posibles de la prótesis: perfil estándar (área efectiva del orificio valvular [AEO] 3,2 cm<sup>2</sup>) y perfil bajo (AEO 2,2 cm<sup>2</sup>). Tras la planificación previa a la intervención con tomografía computarizada cardíaca, se realiza el despliegue transventricular de la prótesis a través de una toracotomía lateral izquierda, y sin necesidad de bypass cardiopulmonar, ritmo ventricular rápido o apoyo hemodinámico (figura 2). Para la colocación de la prótesis en la CAM grave, se utilizó una predilatación del aparato valvular mitral con un catéter de valvuloplastia con balón en

**FIGURA 2** TMVR con éxito en un paciente con CAM grave



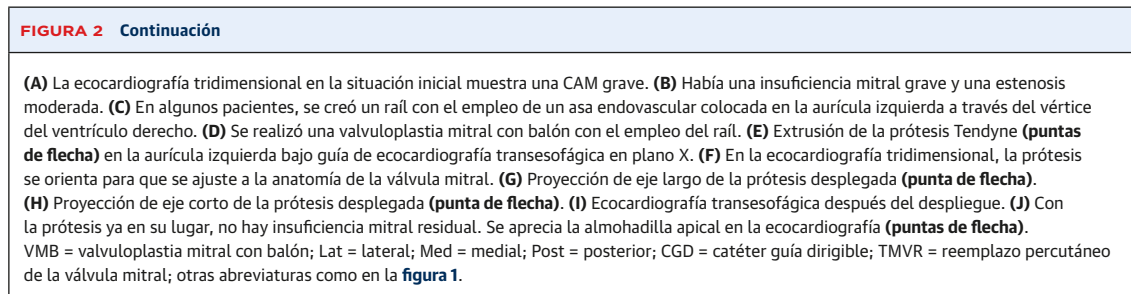
Continúa en la página siguiente



algunos de los pacientes, en función de la preferencia del equipo cardiaco local, habitualmente cuando preocupaba optimizar la expansión de la prótesis debido a la presencia de espículas calcificadas (**figura 3**). Después de la intervención se utilizó anticoagulación con warfarina durante  $\geq 6$  meses en todos los pacientes y luego se suspendió a menos que hubiera otras indicaciones para aplicar

este tratamiento (por ejemplo, prevención del ictus por una fibrilación auricular).

**EVALUACIÓN CLÍNICA.** La necesidad clínica de una corrección de la IM, el posible papel del TMVR y el riesgo quirúrgico se determinaron mediante evaluaciones del equipo cardiaco multidisciplinario. Se realizó una tomo-



grafía computarizada cardíaca con contraste sincronizada en todos los pacientes, con objeto de evaluar su idoneidad para el empleo del TMVR así como para determinar las dimensiones del anillo mitral, y los datos fueron confirmados en un laboratorio central (*St. Paul's Hospital, Vancouver*, Columbia Británica, Canadá) según lo descrito con anterioridad (8). Como parte de la determinación del riesgo, se calculó la puntuación *Society of Thoracic Surgery Predicted Risk of Mortality* (STS-PROM) para el reemplazo de la válvula mitral con el empleo de la herramienta *online* (10). Se llevó a cabo un seguimiento clínico a los 30 días y luego como parte de la asistencia habitual posterior, con ecocardiografías seriadas. El éxito del dispositivo y de la intervención se definió según los criterios estándares. Se evaluó en todos los pacientes la aparición de eventos clínicos adversos (muerte, ictus, accidente isquémico transitorio, hemorragia, infarto de miocardio, endocarditis, hemólisis), la necesidad de reintervención (percutánea o quirúrgica) y la rehospitalización. Los signos de IM, disfunción del dispositivo (estenosis, degeneración, fractura), mala posición (embolización o migración) u obstrucción del TSVI se determinaron mediante ecocardiografía bidimensional y Doppler. Para definir los resultados se aplicaron los criterios del *Mitral Valve Academic Research Consortium* si procedía (11).

## RESULTADOS

**PACIENTES DEL ESTUDIO.** Los pacientes del estudio fueron de edad avanzada (media de edad de  $77 \pm 6$  años; 5 varones) y tenían síntomas graves y comorbilidades frecuentes (STS-PROM  $7,4 \pm 3,6\%$ ) (tabla 1). En todos los pacientes había una función ventricular izquierda conservada ( $56 \pm 8\%$ ) y una IM grave. En la tomografía computarizada cardíaca, el volumen medio de CAM fue de  $3.953 \pm 5.527 \text{ mm}^3$ , y la localización más frecuente fue la parte posterior del anillo (tabla 2). Se identificó una invasión del miocardio por la CAM en 7 de los 9 pacientes.

**RESULTADOS DE LA INTERVENCIÓN Y A 30 DÍAS.** Se consiguió implantar el dispositivo con un alivio completo de la IM en todos los pacientes (tabla 3, ilustración central). Se utilizó una valvuloplastia con balón en 7 casos. Se utilizó la prótesis de perfil estándar en 4 pacientes; en los otros 5 se usó la prótesis de perfil bajo. En los 9 pacientes no se observó ningún caso de embolización del dispositivo, estenosis mitral significativa o necesidad de bypass cardiopulmonar o apoyo hemodinámico (por ejemplo, balón de contrapulsación intraaórtico o dispositivo de asistencia ventricular percutáneo).

Se obtuvo un éxito técnico en 8 de los 9 pacientes. En el paciente en el que no hubo un éxito técnico se produjo una obstrucción del TSVI (gradiente máximo = 60 mm Hg)

**TABLA 1** Características de los pacientes en la situación inicial (N = 9)

Edad, años	77 $\pm$ 6
Varones	5 (56)
Clase funcional III o IV de la NYHA	6 (66)
Diabetes mellitus	6 (66)
Enfermedad coronaria	6 (66)
Infarto de miocardio previo	1 (11)
Enfermedad arterial periférica	0 (0)
Cirugía de bypass arterial coronario previa	5 (56)
Intervención/cirugía valvular previa	4 (44)
Hospitalización por insuficiencia cardíaca en los 6 meses previos	4 (44)
Filtración glomerular < 60 ml/min	7 (78)
Hipertensión	9 (100)
Enfermedad pulmonar obstructiva crónica	0 (0)
Tabaquismo actual o previo	2 (22)
Ictus o accidente isquémico transitorio previos	0 (0)
Índice de masa corporal, kg/m <sup>2</sup>	29,3 $\pm$ 4,3
Fracción de eyección ventricular izquierda, %	56 $\pm$ 8
Volumen telediastólico ventricular izquierdo, ml	147 $\pm$ 37
Volumen telesistólico ventricular izquierdo, ml	58 $\pm$ 22
Diámetro auricular izquierdo, cm	5,2 $\pm$ 0,6
Gravedad de la IM de grado III o IV	8 (88)
Media de gradiente mitral	6,3 $\pm$ 3,8
STS-PROM, %	7,4 $\pm$ 3,6
<b>Medicaciones</b>	
Inhibidor de la ECA, ARA, o vasodilatador	6 (66)
Betabloqueante	6 (66)
Diurético	7 (77)
Digoxina	0 (0)
Anticoagulante	5 (55)
Ácido acetilsalicílico o antiagregante plaquetario	7 (77)

Los valores corresponden a media  $\pm$  DE o n (%).

ECA = enzima de conversión de la angiotensina; ARA = antagonista de receptores de angiotensina; IM = insuficiencia mitral; NYHA = New York Heart Association; STS-PROM = Society of Thoracic Surgeons Predicted Risk of Mortality.

a causa de una rotación inadvertida de una prótesis de perfil estándar y una protrusión del segmento de la comisura de la prótesis, que se había desplazado hacia delante por la calcificación existente en la parte posterior del anillo. Aunque en este paciente no hubo una IM residual, la obstrucción del TSVI tan solo se detectó después del cierre quirúrgico y se practicó con éxito una ablación septal con alcohol (gradiente máximo final del TSVI de 10 mm Hg). En el posoperatorio, el paciente presentó un paro cardíaco complicado con una insuficiencia renal y hepática, y finalmente recibió cuidados paliativos terminales. En el conjunto de todos los pacientes, incluido el que fue tratado con una ablación septal, la media del gradiente máximo del TSVI tras el implante fue de  $5,2 \pm 2,9$  mm Hg. Otro paciente presentó un hemotórax que requirió drenaje quirúrgico. Cuatro pacientes fueron dados de alta para ser trasladados a centros de rehabilitación o de enfermería especializada, mientras que 5 se trasladaron directamente a su domicilio.

**TABLA 2 Datos de tomografía computarizada cardíaca con contraste sincronizada.**

Volumen de calcificación del anillo mitral, ml	3.953 ± 5.527
Ubicación de la calcificación del anillo mitral	
A1	8 (89)
A2	3 (33)
A3	7 (78)
P1	7 (78)
P2	9 (100)
P3	8 (89)
Invasión del miocardio por la calcificación del anillo mitral	7 (78)
Dimensiones de la válvula mitral	
Diámetro septal-lateral, mm	28,8 ± 4,0
Diámetro intercomisural, mm	36,7 ± 3,7
Perímetro, mm	111,5 ± 11,7
Área, cm <sup>2</sup>	9,08 ± 2,01
Neo-TSVI predicho, mm <sup>2</sup>	417 ± 140
Ángulo aortomitral telesistólico, °	55,8 ± 9,5
Ángulo aortomitral telediastólico, °	53,7 ± 9,5

Los valores corresponden a media ± DE o n (%).  
TSVI = tracto de salida ventricular izquierdo.

**TABLA 3 Resultados de la intervención e intrahospitalarios (N = 9).**

Tiempo de intervención, min	130 ± 44
Perímetro de prótesis mitral, mm	128 ± 12
Tiempo de dispositivo, min	23 ± 7,9
Duración de la fluoroscopia, min	24,7 ± 10,0
Dosis de fluoroscopia, mGy	4.338 ± 7.800
Volumen de contraste, ml	37 ± 48
Tasa de implante	9 (100)
Bypass cardiopulmonar o ECMO	0 (0)
Colocación de balón de contrapulsación intraaórtico	0 (0)
Eventos adversos específicos del dispositivo en la intervención	
Disfunción de la válvula protésica	0 (0)
Embolización	0 (0)
Malposición	1 (11)
Retirada del dispositivo	0 (0)
Éxito técnico	8 (89)
Alta con IM de grado 0	9 (100)
Media de gradiente mitral posoperatorio, mm Hg	3,4 ± 1,8
Reintervención relacionada con la VM	1 (11)
Hemorragia BARC 2, 3 o 5	1 (11)
Hemotórax	1 (11)
Taponamiento cardíaco	0 (0)
Complicaciones vasculares mayores	0 (0)
Ictus o accidente isquémico transitorio	0 (0)
Paro cardíaco posoperatorio	1 (11)
Fibrilación auricular de nueva aparición	1 (11)
Lesión renal aguda	2 (22)
Infarto de miocardio	0 (0)
Duración de la hospitalización, días	9 ± 8

Los valores corresponden a media ± DE o n (%).  
BARC = Bleeding Academic Research Consortium, ECMO = oxigenador extracorpóreo de membrana; IM = insuficiencia mitral; VM = válvula mitral.

Después de la intervención, se realizó una tomografía computarizada cardíaca con contraste sincronizada en 4 pacientes para una evaluación ordinaria, sin que existieran motivos de preocupación clínica (figuras 3 y 4). En cada uno de los pacientes examinados, el marco externo se ajustaba al contorno del anillo mitral y había una expansión simétrica evidente del marco interno. En los pacientes que tenían protrusiones de espículas en las pruebas de imagen previas a la intervención, se observó una movilización evidente de esas áreas calcificadas tras el TMVR con esta prótesis específicamente diseñada (figura 3).

**SEGUIMIENTO CLÍNICO.** La mediana de seguimiento del estudio fue de 12,0 meses (rango 1 a 28 meses). Como se ha descrito en el texto precedente, 1 paciente falleció con cuidados paliativos terminales en el día 41 del posoperatorio. Un paciente, al que se practicó un TMVR sin complicaciones, y que presentó una función normal de la prótesis, sin reaparición de la IM y sin síntomas cardíacos, se suicidó 8 meses después de la intervención. Todos los demás pacientes sobrevivieron hasta el final del seguimiento. Continuó sin haber IM (es decir, grado 0) en todos los pacientes tratados. En el último seguimiento realizado, 8 pacientes tenían capacidad de deambulación y presentaban una mejoría sintomática (es decir, clase funcional I o II de la NYHA). Dos pacientes fueron hospitalizados por una recaída de la insuficiencia cardíaca. No se observaron signos de disfunción de la prótesis, y no hubo estenosis mitral significativa (gradiente medio de 3,8 ± 1,9 mm Hg), hemólisis, trombosis, ni ningún evento adverso clínico mayor durante el seguimiento (tabla 4).

## DISCUSIÓN

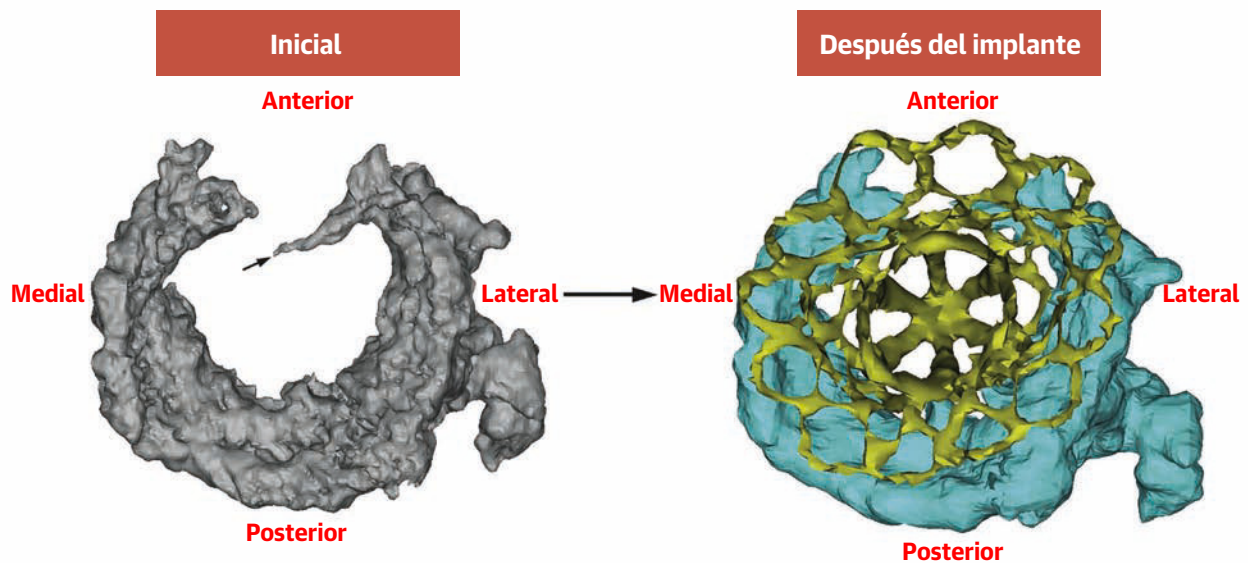
La presente investigación examinó el potencial de un nuevo método de tratamiento de la IM en los pacientes con una CAM grave. Nuestro estudio pone de manifiesto que es posible un tratamiento seguro en esta población con el empleo de una prótesis de TMVR específicamente diseñada para ello, sin mortalidad en la intervención y con una mejora duradera de la IM en todos los pacientes y un alivio de los síntomas en la mayoría de ellos. Estos resultados tienen consecuencias en el campo del TMVR, y concretamente por lo que respecta al subgrupo de pacientes con una CAM grave que plantean dificultades anatómicas y en los que la corrección quirúrgica resultaba a menudo prohibitiva.

La CAM grave ha sido un límite importante para el tratamiento de los pacientes con IM, tanto por vía percutánea como por medios quirúrgicos. Para los métodos percutáneos, los elementos clave para obtener un resultado beneficioso con una prótesis para el TMVR son un sellado hermético suficiente del anillo mitral que tiene una forma irregular para prevenir la regurgitación

**ILUSTRACIÓN CENTRAL** Reemplazo percutáneo de la válvula mitral en la calcificación grave del anillo mitral

## Reemplazo percutáneo de la válvula mitral en 9 pacientes con calcificación grave del anillo mitral

Éxito agudo de la intervención sin ninguna insuficiencia mitral residual  
Ausencia de muerte durante la intervención o en 30 días  
8 de 9 pacientes en clase I o II de la NYHA en el seguimiento



Sorajja, P. et al. *J Am Coll Cardiol.* 2019;74(11):1431-40.

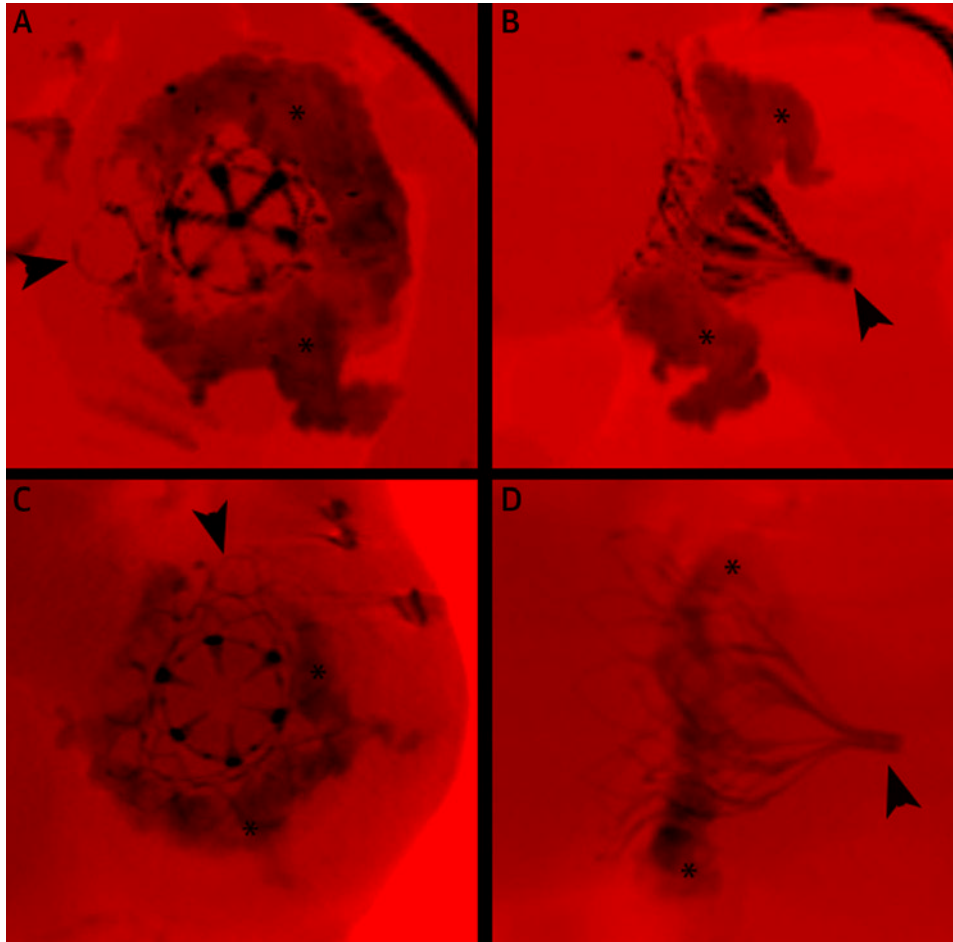
(Izquierda) La calcificación grave del anillo mitral se evaluó con el empleo de tomografía computarizada cardíaca con contraste sincronizada. (Derecha) Las imágenes obtenidas después del implante muestran una prótesis bien asentada (amarillo) con un alivio satisfactorio de la insuficiencia mitral en todos los pacientes. NYHA = *New York Heart Association*.

paravalvular, el mantenimiento de un flujo anterógrado para el llenado ventricular y la estabilidad de la prótesis que impida su migración o embolización. La presencia de una CAM grave en el aparato valvular mitral intensifica estas exigencias técnicas, con una reducción impredecible de la elasticidad de la válvula, unos bordes irregulares del anillo, restricción de la movilidad de las valvas y, en algunos casos, la protrusión de espículas calcificadas inmóviles (figura 1). Aunque ha habido trabajos pioneros con el uso de prótesis expandibles con balón, fuera de las indicaciones aprobadas, en estos pacientes, los métodos empleados hasta ahora han continuado comportando un riesgo elevado (4, 12). Se ha realizado con éxito un implante directo de estas prótesis, aunque estos métodos requieren el empleo de un bypass cardiopulmonar similar al de la cirugía cardíaca. El reemplazo mitral mediante cirugía abierta para la CAM grave, aunque ha dado resultado según algunos estudios, puede resultar también difícil debido al riesgo de rotura del surco auriculoventricular, lesión de la arteria coronaria circunfleja y regurgitación paravalvular residual (13, 14).

En este estudio observamos un éxito fiable de la intervención para el tratamiento de la CAM grave, con un alivio agudo de la IM en todos los pacientes y sin mortalidad en la intervención. Este buen resultado se debió, al menos en parte, a la configuración anatómica de la prótesis mitral (es decir, la válvula Tendyne), que era apropiada para un borde irregular del anillo. Es importante señalar que se utiliza una almohadilla epicárdica como mecanismo de anclaje, lo cual evita la necesidad de emplear un exceso de tamaño agresivo de la prótesis respecto al tamaño del anillo. Esta característica reduce al mínimo la preocupación respecto a la necesidad de circundar el anillo mitral calcificado, cuya elasticidad no puede predecirse de manera fiable. En nuestro estudio, la media del diámetro intercomisural fue de 37 mm, lo cual es superior al de las prótesis comercializadas actualmente existentes. No obstante, el uso de prótesis con una forma anatómica requiere prestar especial atención a la rotación apropiada del dispositivo, ya que una colocación incorrecta causó una obstrucción del TSVI con complicaciones potencialmente mortales en 1 de nuestros pacientes.



**FIGURA 4** Imágenes obtenidas después del implante en pacientes con una CAM grave que fueron tratados con un TMVR.



Se presentan las imágenes que se obtuvieron mediante tomografía computarizada cardíaca con contraste sincronizada en 3 pacientes representativos 30 días después del implante. (A y B) corresponden al mismo paciente, mientras que (C y D) son de pacientes distintos. El **asterisco** indica la calcificación grave del anillo mitral. Las **puntas de flecha** indican la prótesis. Abreviaturas como en la **figura 1**.

Nuestros resultados en cuanto a la capacidad de tratar con éxito la IM en los pacientes con una CAM grave constituye un hito importante en el uso del TMVR, que continúa estando en investigación como alternativa a la cirugía, en especial en los pacientes de alto riesgo. Dados los complejos retos que plantea, la presencia de una CAM grave ha sido un criterio de exclusión en casi todos los estudios iniciales de viabilidad y los estudios en curso con fines de registro del TMVR. Al tratarse de un campo relativamente poco estudiado, es de lamentar esta falta de una perspectiva adecuada respecto al posible tratamiento percutáneo teniendo en cuenta la prevalencia de la CAM (15% a 30% de los pacientes de edad >70 años) y la importancia que tiene el que la cirugía abierta tradicional pueda no ser aplicable en algunos pacientes (15). Nosotros observamos que el empleo de un TMVR con una prótesis específicamente diseñada para ello puede ob-

viar la necesidad de un desbridamiento quirúrgico de la CAM para el reemplazo de la válvula, al tiempo que se utiliza un manguito de sellado grande para prevenir la regurgitación paravalvular, con un AEO grande que permite mantener unos gradientes transmitrales bajos.

Es importante señalar que el presente estudio se realizó en una población de pacientes seleccionada, con un examen de selección cuidadoso respecto a la posible obstrucción del TSVI. Aunque no se ha definido bien un valor de corte fiable para el área del neo-TSVI, en nuestro estudio no aplicamos el tratamiento a pacientes con valores de < 250 mm<sup>2</sup> detectados en la tomografía computarizada cardíaca (8, 16). El riesgo de obstrucción del TSVI no es específico de los pacientes con CAM, pero se ha descrito con más frecuencia para el TMVR en presencia de esa patología (4). Sí observamos 1 caso de obstrucción del TSVI debida a una malrotación de la prótesis que podría haberse

**TABLA 4 Eventos clínicos en el seguimiento**

Población tratada (N = 9)	30 días	Último seguimiento
Cualquier mortalidad	0	1
Mortalidad cardiovascular	0	0
Ictus o AIT	0	0
Infarto de miocardio	0	0
Hospitalización por insuficiencia cardíaca	0	2
Reintervención sobre la VM	0	0
Hemorragia BARC 2, 3 o 5	1	1
Eventos adversos específicos del dispositivo		
Disfunción de la válvula protésica	0	0
Hemólisis	0	0
Embolización	0	0
Trombosis	0	0
Erosión, migración, malposición	0	0
Fractura	0	0
Endocarditis	0	0
Fibrilación auricular de nueva aparición	0	0
Nuevo marcapasos permanente	0	0

Los valores corresponden a n.  
AIT = accidente isquémico transitorio; otras abreviaturas como en la **tabla 3**.

abordado retirando y reposicionando el dispositivo. Además, en general la valvuloplastia con balón no es una intervención de uso ordinario en la práctica clínica para una anatomía mitral compleja como la de la CAM grave, y se realizó para asegurar una expansión completa de la prótesis en varios casos. Es de destacar la ausencia de eventos adversos con la valvuloplastia con balón, pero es importante señalar que estos casos se realizaron en un contexto facilitador, con una guía de ecocardiografía transesofágica cuidadosa en pacientes no quirúrgicos que presentaban síntomas graves. Además, la patología mitral de nuestra cohorte de pacientes tratados fue la insuficiencia, y no la estenosis, que continúa siendo un área en la que es necesaria una mayor investigación sobre la utilidad del TMVR.

En términos generales, la mejoría clínica con un alivio duradero de la IM se alcanzó en todos los pacientes, con pocos eventos adversos en el seguimiento de 1 año. No hubo ningún caso de malposición tardía, embolización ni necesidad de una reintervención quirúrgica. Ciertamente, nuestro estudio es una serie de casos que requiere validación en una población más amplia y con examen también de otras prótesis diseñadas específicamente para el implante en pacientes con una valvulopatía mitral debida a una CAM grave. No obstante, al tratarse de la primera descripción de un nuevo tratamiento en la CAM grave, nuestros resultados sugieren que está justificado

ampliar el estudio del TMVR a los pacientes de alto riesgo con una anatomía difícil.

**LIMITACIONES DEL ESTUDIO.** La presente investigación constituye la experiencia con el uso del TMVR en la CAM grave en una serie de pacientes y serán necesarios nuevos estudios para determinar la posibilidad de generalización de este tratamiento para esa población. En esta investigación se describen 9 casos tratados que fueron incluidos en el estudio de entre 30 casos sometidos a consideración. Las razones del rechazo fueron una dimensión pequeña del anillo (n = 8), la predicción de un neo-TSVI pequeño (n = 7), la retirada del consentimiento (n = 3) y la preocupación respecto al acceso ventricular izquierdo (n = 3). Casi todos los pacientes recibieron tratamiento tras la aprobación de un uso compasivo, por lo que la mayor parte de los datos sobre eventos clínicos fueron descritos por el centro de tratamiento.

## CONCLUSIONES

El TMVR en la CAM grave con el empleo de una prótesis específicamente diseñada para ello es viable y puede proporcionar un alivio de la IM y una mejoría sintomática. Está justificada una evaluación más detallada de este enfoque de tratamiento para estos pacientes de alto riesgo.

**DIRECCIÓN PARA LA CORRESPONDENCIA:** Dr. Paul Sorajja, Valve Science Center, Minneapolis Heart Institute Foundation, Abbott Northwestern Hospital, 920 East 28th Street, Suite 200, Minneapolis, Minnesota 55407, Estados Unidos. Correo electrónico: paul.sorajja@allina.com. Twitter: @psorajja.

## PERSPECTIVAS

### COMPETENCIAS EN LA ASISTENCIA DE LOS PACIENTES Y LAS CAPACIDADES DE APLICACIÓN DE TÉCNICAS:

La corrección percutánea de la insuficiencia mitral en pacientes con una calcificación grave del anillo mitral es viable con la prótesis Tendyne.

**PERSPECTIVA TRASLACIONAL:** Serán necesarios ensayos clínicos grandes para definir el papel del reemplazo percutáneo de la válvula mitral en los pacientes con una calcificación grave del anillo.

## BIBLIOGRAFÍA

1. Okada Y. Surgical management of mitral annular calcification. *Gen Thorac Cardiovasc Surg* 2013;61:619-25.
2. Carpentier AF, Pelletin M, Fuzellier JF, et al. Extensive calcification of the mitral valve annulus: pathology and surgical management. *J Thorac Cardiovasc Surg* 1996;111:718-29.
3. Guerrero M, Dvir D, Himbert D, et al. Transcatheter mitral replacement in native mitral valve disease with severe mitral annular calcification. Results from the first multicenter global registry. *J Am Coll Cardiol Intv* 2016;9:1361-71.
4. Guerrero M, Urena M, Himbert D, et al. One-year outcomes of transcatheter mitral valve replacement in patients with severe mitral annular calcification. *J Am Coll Cardiol* 2018;71:1841-53.
5. Nissen AP, Lamelas J, George I, Umana-Pizano J, Nguyen TC. Minimally invasive transatrial mitral valve replacement in mitral annular calcification. *Ann Cardiothorac Surg* 2018;7:827-9.
6. Russell HM, Guerrero ME, Salinger MH, et al. Open atrial transcatheter mitral valve replacement in patients with mitral annular calcification. *J Am Coll Cardiol* 2018;72:1437-48.
7. Muller DW, Farivar RS, Jansz P, et al. Transcatheter mitral valve replacement for patients with symptomatic mitral regurgitation: a global feasibility trial. *J Am Coll Cardiol* 2017;69:381-91.
8. Blanke P, Dvir D, Cheung A, et al. Mitral annular evaluation with CT in the context of transcatheter mitral valve replacement. *J Am Coll Cardiol Img* 2015;8:612-5.
9. Sorajja P, Gossl M, Bae R, et al. Severe mitral annular calcification. First experience with transcatheter therapy using a dedicated mitral prosthesis. *J Am Coll Cardiol Intv* 2017;10:1178-9.
10. Society of Thoracic Surgeons. Online STS Adult Cardiac Surgery Risk Calculator. Available at: <http://riskcalc.sts.org/STSWeb>. Accessed January 8, 2019.
11. Stone GW, Adams DH, Abraham WT, et al. Clinical trial design principles and endpoint definitions for transcatheter mitral valve repair and replacement. Part 2: endpoint definitions: a consensus document from the Mitral Valve Academic Research Consortium. *J Am Coll Cardiol* 2015;308-21.
12. Babaliaros VC, Greenbaum AB, Khan JM, et al. Intentional percutaneous laceration of the anterior mitral leaflet to prevent outflow obstruction during transcatheter mitral valve replacement: first-in human experience. *J Am Coll Cardiol Intv* 2017;10:798-809.
13. Saran N, Greason KL, Schaff HV, et al. Does mitral valve calcium in patients undergoing mitral valve replacement portend worse survival? *Ann Thorac Surg* 2019;107:444-52.
14. Gillinov AM, Desai MY, Mick S. Mitral annular calcification: the search for safer options. *J Am Coll Cardiol* 2018;72:1449-51.
15. Kanjanathai S, Nasir K, Katz R, et al. Relationships of mitral annular calcification to cardiovascular risk factors: the Multi-Ethnic Study of Atherosclerosis (MESA). *Atherosclerosis* 2010;213:558-62.
16. Blanke P, Naoum C, Dvir D, et al. Predicting LVOT obstruction in transcatheter mitral valve implantation. Concept of the neo-LVOT. *J Am Coll Cardiol Img* 2017;10:482-5.

---

**Palabras clave** calcificación del anillo mitral, reemplazo de la válvula mitral, percutáneo