

INVESTIGACIÓN ORIGINAL

# Ablación de campo pulsado en pacientes con fibrilación auricular persistente



Vivek Y. Reddy, MD,<sup>a,b</sup> Ante Anic, MD,<sup>c</sup> Jacob Koruth, MD,<sup>b</sup> Jan Petru, MD,<sup>a</sup> Moritoshi Funasako, MD,<sup>a</sup> Kentaro Minami, MD,<sup>a</sup> Toni Breskovic, MD, PhD,<sup>c</sup> Ivan Sikiric, MD,<sup>c</sup> Srinivas R. Dukkipati, MD,<sup>b</sup> Iwanari Kawamura, MD,<sup>b</sup> Petr Neuzil, MD, PhD<sup>a</sup>

## RESUMEN

**ANTECEDENTES** A diferencia de lo que ocurre en la fibrilación auricular (FA) paroxística, el aislamiento de venas pulmonares (AVP) por sí solo se considera insuficiente para muchos de los pacientes con FA persistente. El empleo adyuvante de la ablación de la pared posterior de aurícula izquierda (PPAI) podría mejorar los resultados, pero se ve limitado tanto por la dificultad de alcanzar una durabilidad de la lesión como por la preocupación existente respecto al posible daño del esófago (que está situado detrás de la PPAI).

**OBJETIVOS** Este estudio tuvo como objetivo evaluar la seguridad y la durabilidad de la lesión producida por la ablación de campo pulsado (ACP) tanto para el AVP como para la ablación de la PPAI en la FA persistente.

**MÉTODOS** El estudio PersAFOne es un estudio de un solo grupo de pacientes en el que se evalúa la ACP bipolar bifásica con el empleo de un catéter con múltiples varillas flexibles denominadas *splines* (catéter *multispline*) para el AVP y la ablación de la PPAI bajo guía de ecocardiografía intracardiaca. Se utilizó un catéter de ACP focal para la ablación del istmo cavotricuspidé. No se aplicó ninguna estrategia de protección del esófago. Se realizó obligatoriamente un remapeo invasivo a los 2 a 3 meses, con objeto de evaluar la durabilidad de la lesión.

**RESULTADOS** En 25 pacientes, el tratamiento precoz con un AVP (96 de 96 venas pulmonares [VP]; media de tiempo de ablación: 22 min; rango intercuartílico [RIC]: 15 a 29 min) y una ablación de la PPAI (24 de 24 pacientes; mediana de tiempo de ablación: 10 min; RIC: 6 a 13 min) tuvieron un éxito precoz del 100% con el empleo del catéter de ACP *multispline* solo. Con el empleo del catéter de ACP focal, se consiguió un bloqueo precoz del istmo cavotricuspidé en 13 de 13 pacientes (mediana: 9 min; RIC: 6 a 12 min). La mediana del tiempo total de intervención fue de 125 min (RIC: 108 a 166 min) (incluida una mediana de 28 min [RIC: 25 a 33 min] para el mapeo de voltaje), con una mediana de 16 min (RIC: 12 a 23 min) de fluoroscopia. Tras la intervención, la esofagogastroduodenoscopia y una nueva tomografía computarizada cardíaca no mostraron lesiones de la mucosa ni estenosis de las VP, respectivamente. El remapeo invasivo puso de manifiesto un aislamiento duradero (definido por la presencia de un bloqueo de entrada) en 82 de 85 VP (96%) y en 21 de 21 PPAI (100%) tratadas con el catéter *pentaspline*. En 3 pacientes hubo una regresión localizada de la cicatriz de la ablación de la PPAI, aunque sin avance de la conducción.

**CONCLUSIONES** Las características únicas que muestra el perfil de seguridad de la ACP potenciaron un AVP y una ablación de la PPAI eficientes, seguras y duraderas. Ello amplía el posible papel de la ACP a las formas persistentes de FA, además de las paroxísticas. (*Pulsed Fields for Persistent Atrial Fibrillation* [PersAFOne]; NCT04170621) (J Am Coll Cardiol 2020;76:1068–80) © 2020 Los autores. Publicado por Elsevier en nombre de la *American College of Cardiology Foundation*. Este es un artículo de acceso abierto (open access) que se publica bajo la licencia CC BY-NC-ND (<http://creativecommons.org/licenses/by-nc-nd/4.0/>).



Para escuchar el audio del resumen en inglés de este artículo por el Editor Jefe del JACC, Dr. Valentin Fuster, consulte JACC.org

<sup>a</sup>Homolka Hospital, Praga, República Checa; <sup>b</sup>Icahn School of Medicine at Mount Sinai, Nueva York, Nueva York; y <sup>c</sup>Clinical Hospital Center Split, Split, Croacia. Los ensayos contaron con el apoyo del fabricante del sistema de ablación, Farapulse Inc. El Dr. Reddy posee acciones de Farapulse; ha sido consultor de Biosense Webster y Boston Scientific; ha sido consultor de

## ABREVIATURAS Y ACRÓNIMOS

**ACP** = ablación de campo pulsado

**AI** = aurícula izquierda

**AIT** = accidente isquémico transitorio

**AVP** = aislamiento de venas pulmonares

**EIC** = ecocardiografía intracardiaca

**FA** = fibrilación auricular

**FAper** = fibrilación auricular persistente

**ICT** = istmo cavotricuspidé

**OAI** = orejuela auricular izquierda

**PPAI** = pared posterior de aurícula izquierda

**RF** = radiofrecuencia

**RIC** = rango intercuartilico

**TAC** = tomografía axial computarizada

**VP** = vena pulmonar

La ablación de campo pulsado (ACP) constituye un nuevo enfoque para realizar la ablación cardiaca de la fibrilación auricular (FA) que ha generado un notable interés, dada su capacidad inigualada de reducir el riesgo de daño de tejidos colaterales sin comprometer su eficacia ablativa del miocardio (1-6). La ACP es un mecanismo de ablación no térmica que produce preferentemente una ablación del tejido miocárdico (a diferencia de lo que ocurre con todas las demás fuentes de energía de ablación contemporáneas utilizadas en la ablación cardiaca, como son la radiofrecuencia, la crioterapia y la ablación con láser (7,8)). Recientemente hemos puesto de manifiesto, en una serie de pacientes con FA paroxística, que puede conseguirse el aislamiento de venas pulmonares (AVP) con un catéter de ACP con cinco varillas flexibles llamadas *splines* (catéter de ACP *pentaspline*), sin que se produzcan complicaciones mayores de la ablación térmica, como ictus, estenosis de venas pulmonares (VP), parálisis del nervio frénico o lesión esofágica (9,10). Una evolución acelerada de las técnicas de aplicación y las dosis permitió realizar un AVP rápido, eficiente y duradero. Aunque se están planificando estudios aleatorizados más grandes en la FA paroxística, el objetivo del presente estudio fue explorar la ACP en la FA persistente (FAper), en la que se cree que una estrategia basada tan solo en el AVP proporciona un control deficiente de la arritmia (11).

Presentamos una evaluación del uso del catéter *pentaspline* descrito con anterioridad más un nuevo catéter de ACP focal, en un estudio de viabilidad realizado en 2 centros, con un solo grupo de pacientes, con el empleo de la ACP en la FAper. Concretamente, en esta población de pacientes con FAper, evaluamos el uso de estos catéteres de ACP para lo siguiente: 1) alcanzar un AVP precoz y

seguro; 2) prolongar la configuración de la lesión a la pared posterior de la aurícula izquierda (PPAI) y, en un subgrupo de pacientes, al istmo cavotricuspidé (ICT); y 3) evaluar la durabilidad de la lesión mediante evaluaciones programadas de remapeo invasivo.

## MÉTODOS

**DISEÑO DEL ENSAYO.** El ensayo clínico PersAFOne (*Pulsed Fields for Persistent Atrial Fibrillation*) (NCT04170621) es un estudio de viabilidad multicéntrico, de un solo grupo de pacientes, llevado a cabo en el Hospital Homolka de Praga (República Checa) y en el Centro Hospitalario Clínico Split (Split, Croacia). Los eventos de las variables de valoración fueron validadas («adjudicadas») por un comité de eventos clínicos independiente. El estudio fue financiado y realizado por Farapulse Inc. Todos los datos se han introducido en una base de datos del estudio y la monitorización que corrió a cargo de una organización de investigación clínica (MedPass International, París, Francia) fue completa, excepto por lo que respecta a las visitas de seguimiento más recientes. Los ensayos fueron aprobados por los comités de ética locales y por los organismos reguladores nacionales.

**POBLACIÓN EN ESTUDIO.** Se incluyó en el ensayo a pacientes de entre 18 y 75 años de edad, con una FA persistente sintomática documentada (tiempo de evolución de la FA: 7 a 365 días) refractaria, o en pacientes con intolerancia, a como mínimo 1 fármaco antiarrítmico de clase I/III. En el Suplemento, tabla 1, se presentan los criterios de inclusión y exclusión detallados.

**SISTEMA DE ACP.** El sistema de ACP consta de un generador ajustable que produce una onda eléctrica pulsada a través de múltiples canales (Farastar, Farapulse Inc., Menlo Park, California, Estados Unidos), una vaina dirijible de calibre 13-F (Faradrive) y 2 catéteres de ACP.

Abbott, Ablacon, Acutus Medical, Affera, Apama Medical, Aquaheart, Atacor, Autonomix, Axon, Backbeat, BioSig, Biotronik, Cardiofocus, Cardionomic, CardioNXT/AFTx, Circa Scientific, Corvia Medical, Dinova-Hangzhou Nuomao Medtech Co., Ltd., East End Medical, EBR, EPD, Epix Therapeutics, EpiEP, Eximo, Fire1, Impulse Dynamics, Javelin, Kardium, Keystone Heart, LuxCath, Medlumics, Medtronic, Middlepeak, Nuvera, Philips, Sirona Medical, Stimda, Thermedical y Valcare (sin relación con este manuscrito); y posee acciones de Ablacon, Acutus Medical, Affera, Apama Medical, Aquaheart, Atacor, Autonomix, Backbeat, BioSig, Circa Scientific, Corvia Medical, Dinova-Hangzhou Nuomao Medtech Co., Ltd., East End Medical, EPD, Epix Therapeutics, EpiEP, Eximo, Fire1, Javelin, Kardium, Keystone Heart, LuxCath, Manual Surgical Sciences, Medlumics, Middlepeak, Newpace, Nuvera, Sirona Medical, Surecor, Valcare y Vizarmed (sin relación con este manuscrito). El Dr. Anic ha recibido subvenciones y ha sido consultor de Farapulse. El Dr. Koruth ha recibido subvenciones y ha sido consultor de Farapulse; ha sido consultor de Medtronic, Vytronus, Abbott y Cardiofocus (sin relación con este manuscrito); y ha recibido apoyo de subvenciones de Vytronus, Cardiofocus, Luxcath, Affera, LuxCath y Medlumics (sin relación con este manuscrito). El Dr. Petru ha recibido subvenciones de Farapulse. El Dr. Dukkipati posee acciones de Farapulse; y ha recibido subvenciones de Biosense Webster. Todos los demás autores han indicado no tener relaciones relevantes que declarar en relación con el contenido de este artículo.

Los autores atestiguan que cumplen los reglamentos de los comités de estudios en el ser humano y de bienestar animal de sus respectivos centros y las directrices de la *Food and Drug Administration*, incluida la obtención del consentimiento del paciente cuando procede. Puede consultarse una información más detallada en la página de instrucciones para autores de JACC.

Original recibido el 12 de junio de 2020; original revisado recibido el 2 de julio de 2020, aceptado el 2 de julio de 2020.

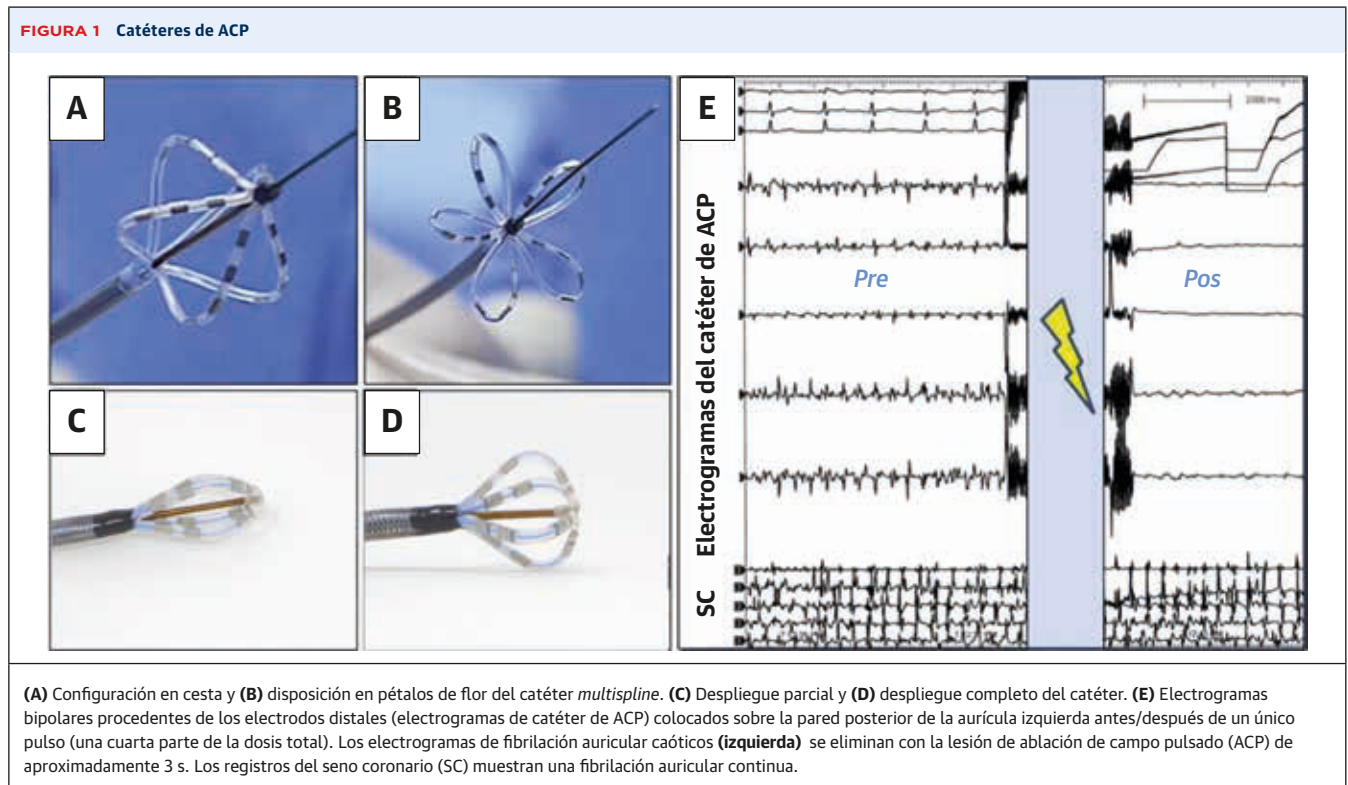
El catéter de ACP sobre la guía, de calibre 12-F (Farawave, Farapulse Inc.) contiene 5 *splines*, cada uno de los cuales contiene 4 electrodos. Puede configurarse en diversas disposiciones progresivamente más ampliadas: desde una forma lineal inicial para la introducción de la vaina, hasta una disposición de cesta y finalmente una configuración en pétalos de flor plenamente desplegada (**figura 1**). Se dispone de dos tamaños de catéter: 31 o 35 mm una vez desplegados por completo. El catéter se introduce sobre una guía para alcanzar un contacto/proximidad circular de los *splines* con el tejido de la aurícula izquierda (AI) y las venas pulmonares (9,10). La energía de ablación se aplica a partir de todos los electrodos. El tercer electrodo de cada *spline* permite la estimulación del ritmo y el registro de electrogramas. Se realiza una sola rotación del catéter entre un par de aplicaciones; de forma resumida, la rotación se lleva a cabo de tal manera que, después de ella, los *splines* queden situados a mitad de camino entre las posiciones de los *splines* previas a la rotación.

Un catéter de ACP focal de calibre 12-F con capacidad de deflexión (Faraflex, Farapulse Inc.), que cuenta con 4 *splines* cortos, cada uno de los cuales contiene 4 electrodos, adopta distintas configuraciones que van de la oblonga a la esférica, con un diámetro de 17 mm (**figura 1**), con objeto de aumentar al máximo el contacto/proximidad con el tejido en las bolsas y el reborde de Eustaquio.

Las ondas bifásicas terapéuticas se optimizaron en estudios preclínicos y clínicos que incluyeron evaluaciones prospectivas de la durabilidad de la lesión producida (3,5,9,10). La estructura es un conjunto jerarquizado de pulsos bifásicos de una escala de microsegundos, no sincronizados con el ritmo cardiaco.

**PROCESO DE LA INTERVENCIÓN.** Después de la obtención de un consentimiento informado, se llevó a cabo una tomografía axial computarizada (TAC) de los pacientes previa a la intervención. No se exigió el empleo de anestesia general, pero sí se usó de manera electiva; en los demás casos se empleó solamente sedación (fentanilo, benzodiazepinas y propofol). No se utilizaron ni fueron necesarios fármacos paralizantes.

Las intervenciones se realizaron manteniendo ininterrumpida la anticoagulación oral y con una heparinización sistémica antes del acceso trans-septal. Se evaluó la posible presencia de un trombo en la orejuela AI (OAI) mediante una TAC o una ecocardiografía intracardiaca (EIC) (Acunav, Siemens Inc., Munich, Alemania) previas a la intervención. Después de la punción trans-septal, se introdujo la vaina de ACP de calibre 13-F, con capacidad de deflexión. Se registraron los potenciales eléctricos iniciales en todas las VP. El AVP se llevó a cabo según la técnica descrita con anterioridad, con 4 aplicaciones emparejadas por vena, es decir, 2 aplicaciones en la configuración en flor y otras 2 en la disposición en cesta (9,10).



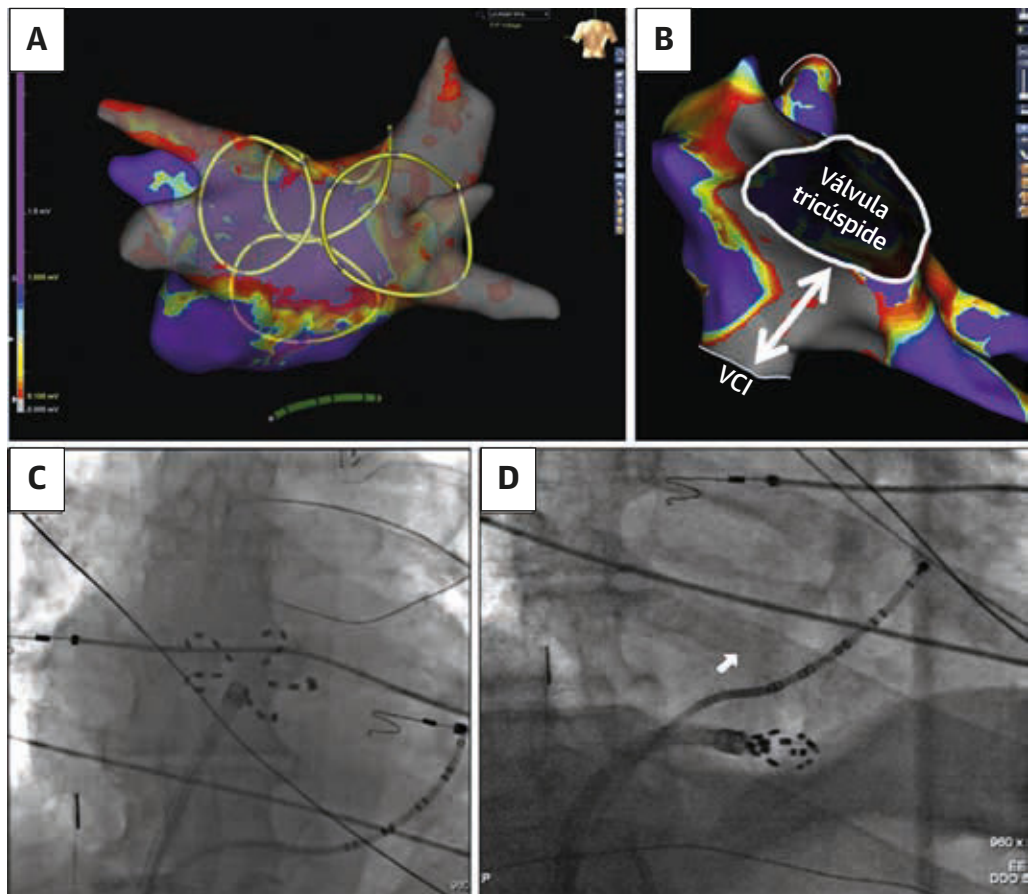
Se permitió la realización de otras lesiones adicionales a criterio del operador. El aislamiento se confirmó mediante electrogramas registrados con el catéter *multispline*.

Después del AVP, se generó un mapa de voltaje durante el ritmo sinusal o durante la FA, con el empleo de uno de los dos métodos siguientes: 1) el catéter de ACP *multispline* en la configuración en flor; o 2) un catéter de mapeo multielectrodo estándar (por ejemplo, catéteres LASSO o *pentaspline*). Todos los catéteres se localizaron en sistemas de mapeo electroanatómico estándares. Después de retirar la guía y utilizar la vaina para la navegación, se pasó a la ablación directa de la pared posterior con el catéter de ACP *multispline* (figuras 1E, 2A y 2C), bajo la guía del mapa de voltaje provisional. Concretamente, se colocó el catéter de forma solapada en toda la pared posterior, de tal manera que hubiera una cobertura re-

dundante en todos los lugares con un voltaje preservado (vídeo 1). Según lo establecido en el protocolo, se permitió también una ablación adicional de VP con el empleo del catéter de ACP focal. Se crearon líneas de ICT con este catéter focal, a criterio del operador (figuras 2B y 2D). La dosis de la onda bifásica para los catéteres de ACP *multispline* y focal osciló entre 1600 y 2000 V por aplicación. Después de la ablación, se utilizó un catéter específico de mapeo para el mapeo de voltaje y la confirmación de la lesión final.

Se evaluó la función del nervio frénico antes y después de la intervención mediante la observación del movimiento del diafragma durante la inspiración del paciente o durante una estimulación frénica directa. No se utilizó monitorización de la temperatura luminal del esófago ni desplazamiento esofágico. Se empleó la EIC y la fluoros-

**FIGURA 2** Ablación de la pared posterior y el istmo cavotricuspidé



(A) El mapeo electroanatómico muestra las 4 VP y la pared posterior de aurícula izquierda (PPAI) después de la ablación de campo pulsado (gris indica voltaje bajo, < 0,1 mV; púrpura indica voltaje preservado, > 0,5 mV). Cuatro presentaciones circulares de las 4 posiciones de solapamiento discretas del catálogo del catéter *pentaspline* en la configuración en pétalos de flor durante el aislamiento de la PPAI. (B) Mapeo auricular derecho (vista inferior) que muestra una zona lineal de bajo voltaje en el istmo cavotricuspidé (flecha blanca) después de una ACP focal. (C) En la fluoroscopia anteroposterior, el catéter *pentaspline* está situado en la PPAI. (D) La vista fluoroscópica oblicua anterior derecha muestra el catéter de ACP focal en el istmo cavotricuspidé. VCI = vena cava inferior; VP = vena pulmonar.



copia para optimizar el contacto entre el catéter de ACP y el tejido y para asegurar una cobertura suficiente de los antros de las VP y el ICT en todos los pacientes.

**SEGUIMIENTO.** En todos los pacientes se programó una repetición del mapeo invasivo a los 75 días de la intervención índice, con independencia de la sintomatología aparecida durante este tiempo. Se generaron mapas de voltaje bipolar de alta densidad detallados con el empleo de un catéter multielectrodos para evaluar el AVP y para caracterizar la durabilidad de la ablación de la PPAI. El aislamiento, definido por un bloqueo de la entrada, se confirmó por la ausencia de electrogramas durante el mapeo multielectrodos. Se utilizó una estimulación diferencial para evaluar la durabilidad del bloqueo bidireccional del ICT en los pacientes tratados con esta técnica. Se realizó una ablación de cualquier brecha de conducción con el empleo de un catéter de ablación de radiofrecuencia irrigado estándar.

Las evaluaciones de seguimiento incluyeron un examen de detección de acontecimientos adversos, arritmias recurrentes, cambios de medicación, electrocardiografía, nuevas visitas en el hospital y determinación de la clase de la *New York Heart Association*.

**CRITERIOS DE VALORACIÓN.** La variable de valoración principal del estudio PersAFOne es la formada por la combinación de los eventos de seguridad mayores, que incluían lo siguiente: taponamiento o perforación cardiacos, tromboembolismo periférico u orgánico, ictus o accidente isquémico transitorio (AIT), parálisis diafragmática, bloqueo cardiaco, pericarditis, complicaciones de la vía de acceso vascular con necesidad de intervención, infarto de miocardio, estenosis de VP, fístula auriculoesofágica y muerte. La variable de valoración incluye los eventos que se produjeron en un plazo de 30 días tras la intervención índice o la intervención de reevaluación. El criterio de valoración principal de la viabilidad es la proporción de pacientes con aislamiento eléctrico de todas las VP con la ACP sola.

Hay varios criterios de valoración de la seguridad secundarios relativos a los acontecimientos adversos graves. Los criterios de valoración secundarios de la viabilidad/efectividad de interés para esta presentación son los siguientes: 1) pacientes con un aislamiento duradero de todas las VP en el remapeo; 2) participantes en los que se intentó una ACP y se aplicó con éxito una ablación del ICT en la intervención índice; y 3) durabilidad de las lesiones adicionales de las VP en el remapeo (criterios de valoración detallados en el *Suplemento, tabla 2*).

**ANÁLISIS ESTADÍSTICOS.** El PersAFOne fue un estudio de viabilidad sin una comprobación formal de hipótesis ni cálculo del poder estadístico. El seguimiento de los participantes se llevó a cabo según el criterio de inten-

ción de tratar. Los resultados obtenidos con el dispositivo se evaluaron según lo establecido en el protocolo respecto a las variables de valoración de la seguridad y la viabilidad. Los resultados se presentan con el empleo de estadística descriptiva. Para las variables continuas, los resultados incluyen el número, la media  $\pm$  DE y los intervalos de confianza bilaterales del 95%, cuando así procede. Para las variables cualitativas, se presenta el número y el porcentaje de participantes. Las variables continuas se compararon con la prueba de t de Student para datos emparejados. Se consideró estadísticamente significativo un valor de  $p < 0,05$ . Todos los análisis se llevaron a cabo con el programa informático SPSS 24.0 (SPSS Inc., Chicago, Illinois, Estados Unidos).

## RESULTADOS

**PACIENTES.** Se incluyeron en el estudio PersAFOne pacientes con FAper consecutivos (N = 25) entre octubre de 2019 y enero de 2020. La población del estudio tenía una mediana de edad de 67 años (rango intercuartílico [RIC]: 60 a 70 años) y una mediana de fracción de eyección ventricular izquierda del 60% (RIC: 51% a 65%) con una mediana de diámetro de la AI de 4,3 cm (RIC: 4,2 a 4,7 cm) (**tabla 1**) y el 80% eran varones. Se había utilizado sin resultado un fármaco antiarrítmico de clase I/III en 19 de los 25 (76%) pacientes, y el resto no toleró esta medicación. Se realizaron intervenciones de reevalua-

**TABLA 1** Características de los pacientes en la situación inicial (N = 25)

Edad, años	67 (60-70)
Hombres	20 (80)
Diámetro de la AI, cm	4,3 (4,2-4,7)
FEVI, % (n = 22)	60 (51-65)
Hipertensión	18 (72)
Diabetes	3 (12)
EPOC	1 (4)
ICC	13 (52)
Hipertensión pulmonar	0 (0)
Apnea del sueño	0 (0)
Dislipidemia	6 (24)
Número de episodios de FA en el año anterior (n = 24)	3 (2-4)
EC (IM o CABG)	0 (0)
Cardiopatía estructural	3 (12)
Ictus o AIT previos	1 (5)
Medicaciones antiarrítmicas	
Clase I	6 (24)
Clase II	7 (28)
Clase III	13 (52)
Ninguna	1 (4)

Los valores corresponden a la mediana (rango intercuartílico) o al n (%).

FA = fibrilación auricular; CABG = cirugía de revascularización coronaria; EC = enfermedad coronaria; ICC = insuficiencia cardiaca crónica; EPOC = enfermedad pulmonar obstructiva crónica; AI = aurícula izquierda; FEVI = fracción de eyección ventricular izquierda; IM = infarto de miocardio; AIT = accidente isquémico transitorio.

ción en 22 pacientes tras una mediana de 82 días (RIC: 76 a 90 días). La mediana de duración del seguimiento fue de 202 días (RIC: 152 a 219 días).

**INTERVENCIÓN ÍNDICE. Aislamiento de venas pulmonares.** Los 25 pacientes (100%) fueron tratados con éxito con una ACP (**figura 1E, 2A y 2C**). En el 80% (n = 20), las intervenciones índice se llevaron a cabo bajo sedación consciente. Se observó una activación muscular mínima durante la aplicación del pulso. Los pacientes experimentaron de manera variable una tos transitoria durante la intervención al realizar las aplicaciones en la AI. Esto se resolvió en todos los casos poco después de finalizados los pulsos y se redujo con el empleo de una sedación adicional. Todos los pacientes toleraron este abordaje sin que hubiera ninguna interrupción de las intervenciones. De igual modo, en los 5 pacientes en los que se utilizó una anestesia general la intervención se desarrolló sin incidencias.

Como se muestra en la **tabla 2**, la mediana del tiempo de intervención de incisión a cierre fue de 125 min (RIC: 108 a 166 min), lo cual incluía 28 min (RIC: 25 a 33 min) para el mapeo exigido por el protocolo antes y después de la ablación de la PPAI. En los 25 pacientes (100%, 96 de 96 VP), se alcanzó un AVP con el primer paso utili-

zando el catéter de ACP *multispline*, con una mediana de 22 min (RIC: 15 a 29 min) entre la primera y la última de las ablaciones. Dado que los pulsos de ablación inferiores al segundo requieren < 3 min/paciente, el tiempo de la ACP consistió en la colocación del paciente y la evaluación del electrograma. La mediana de tiempo de fluoroscopia fue de 16 min (RIC: 12 a 23 min), y no hubo ninguna reconexión aguda de las VP durante el período de espera de 20 minutos.

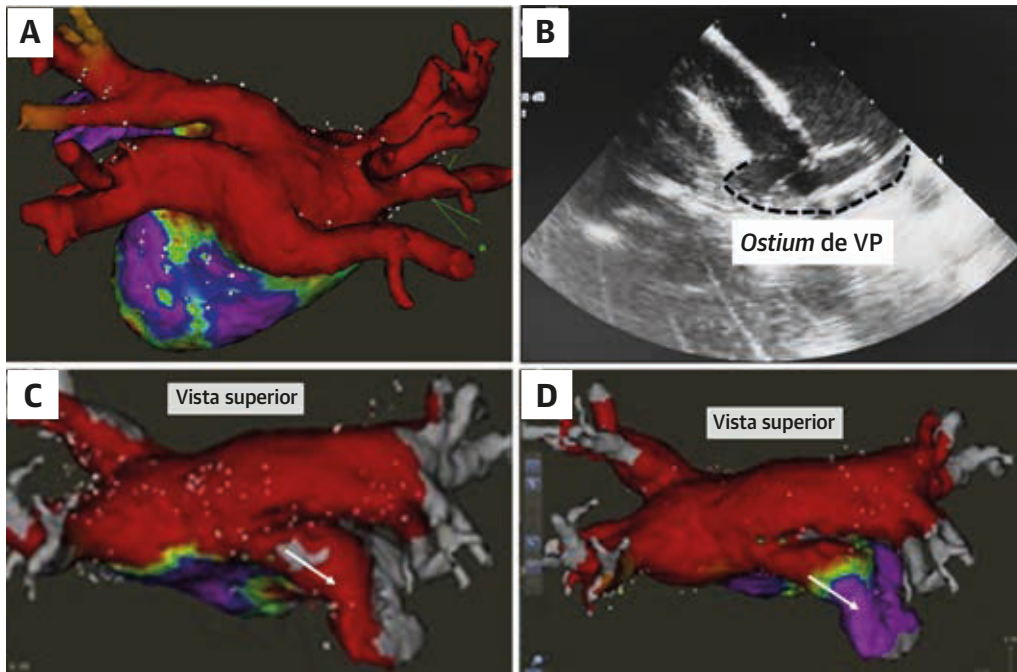
**Ablación de la PPAI.** En los 2 primeros pacientes, llevamos a cabo un aislamiento de la PPAI a través de líneas de techo y posteriores, así como una ablación del istmo mitral utilizando el catéter de ACP focal con un protocolo de dosis inicial (focal 1). Esta estrategia tuvo éxito en el primer paciente, pero no en el segundo, y ello motivó un cambio en el proceso. A partir del segundo paciente, se utilizó directamente el catéter de ACP *pentaspline* para la ablación de la pared posterior después del despliegue del catéter en una configuración de flor plana. En estos 24 pacientes, la mediana de tiempo de ablación de la PPAI (de la primera a la última aplicación en la pared posterior) fue de 10 min (RIC: 6 a 13 min), con aplicaciones en una mediana de 7 lugares/paciente (RIC: 5 a 8 lugares/paciente).

En los 14 pacientes iniciales del total de 24 (58,3%) se utilizaron 1 o 2 aplicaciones por lugar de la PPAI, con entre 1,8 y < 2,0 kV (a lo que denominamos en adelante ablación de pared posterior [APP]-1). Sin embargo, la información aportada por las intervenciones de reevaluación de la lesión motivó una modificación de esta estrategia para la PPAI (véase el apartado de Intervenciones de remapeo). Así pues, en los 10 pacientes siguientes del total de 24, se aplicó una ablación con  $\geq 2,0$  kV (APP-2), prestando atención a mejorar el contacto en los lugares antrales de las VP cerca del techo. Todas las lesiones de la PPAI se crearon aplicando la configuración del catéter en flor. En los pacientes tratados con la APP-1 y la APP-2 se aplicó una mediana de 6 lesiones de la PPAI (RIC: 6 a 8 lesiones de la PPAI) y 8 lesiones de la PPAI (RIC: 5 a 8 PPAI lesiones), respectivamente. Al igual que en el caso del AVP, la ablación de la PPAI tuvo un 100% de éxitos con el primer paso (**figura 2A y 2C**). Hubo una eliminación inequívoca del electrograma con la primera aplicación, y una homogeneidad de bajo voltaje observable en el mapeo (**figuras 1E, 2A y 2C**). Esta observación fue uniforme en toda la cohorte, fuera cual fuera el protocolo de dosis aplicado.

Hubo un paciente que presentaba la variante infrecuente de una VP inferior común (**figuras 3A y 3B**), que es una anomalía anatómica conocida que causa dificultades para una ablación estándar de la FA y en particular para las técnicas de una sola aplicación. Sin embargo, se realizó la ACP sin dificultad. Hubo 1 paciente con un aislamiento

<b>TABLA 2 Características de la intervención índice (N = 25)</b>	
Tiempo de intervención, min	125 (108-166)
Método de anestesia	
General	5 (20)
Sedación consciente	20 (80)
Catéter de ACP <i>pentaspline</i>	
Tiempo para el aislamiento de VP, min (n = 25)	22 (15-29)
Tiempo para la ablación de PPAI, min (n = 24)	10 (6-13)
Catéter de ACP focal	
Tiempo para la ablación de ICT, min (n = 13)	9 (6-12)
Tiempo de fluoroscopia, min	16 (12-23)
Tiempo de mapeo, min	28 (25-33)
Número total de lesiones de la VP por paciente*	
VP superior izquierda	8 (8-8)
VP inferior izquierda	8 (8-8)
VP superior derecha	8 (8-8)
VP inferior derecha	8 (8-8)
Ostium de VP común izquierda (n = 4)	16 (16-17)
Número total de lesiones de PPAI por paciente*	
Cohorte total (n = 24)	7 (5-8)
Cohorte de APP-1 (n = 14)	6 (6-8)
Cohorte de APP-2 (n = 10)	8 (5-8)
Número total de lesiones de ablación de ICT†	
Cohorte total (n = 13)	6 (5-7)
Cohorte focal-1 (n = 4)	6 (5-7)
Cohorte focal-2 (n = 9)	6 (5-7)
Los valores corresponden a la mediana (rango intercuartílico) o al n (%). * Con el empleo del catéter de ACP <i>pentaspline</i> . † Con el empleo del catéter de ACP focal.	
ICT = istmo cavotricuspidé; PPAI = pared posterior de aurícula izquierda; ACP = ablación de campo pulsado; VP = vena pulmonar; APP = ablación de pared posterior.	

**FIGURA 3** Casos de ACP inhabituales: Anatomía anómala de la extensión de la OAI



(A) Este paciente presentaba una variante de VP común inferior poco habitual; el mapeo posterior a la intervención muestra que las VP y la PPAI están aisladas (rojo indica voltaje bajo, < 0,1 mV; púrpura indica voltaje preservado, > 0,5 mV). (B) La ecocardiografía intracardiaca identifica el catéter *pentaspline* en la unión de este ostium común inferior. (C) En un segundo paciente, el mapeo después de la intervención reveló un aislamiento eléctrico inadvertido de la orejuela auricular izquierda (OAI) (flecha blanca). (D) Sin embargo, en el remapeo de seguimiento, se restableció la actividad eléctrica (flecha blanca; el púrpura sustituye al rojo) sin retraso en la conducción. Abreviaturas como en la figura 2.

inadvertido de la OAI después de 2 aplicaciones en el techo lateral de la AI (figuras 3C y 3D), aunque no en el remapeo (véase el apartado de Intervención de remapeo). Un examen *post hoc* delimitó claramente que el catéter de ACP *multispline* se había orientado inadvertidamente en dirección anterior, cubriendo el ostium de la OAI.

**Ablación del ICT.** El catéter de ACP focal se utilizó para la ablación del ICT en 13 pacientes (figura 2B y 2D). En total, se utilizó una combinación del catéter en la disposición oblonga y esférica para aumentar al máximo el contacto y/o la proximidad con el tejido en estructuras anatómicas como las bolsas y el reborde de Eustaquio. Se alcanzó un bloqueo bidireccional precoz en todos los pacientes (13 de 13, 100%). Se abordó una mediana de 6 lugares (RIC: 5 a 7 lugares) por ICT, y transcurrieron 9 min (RIC: 6 a 12 min) entre la primera y la última de las aplicaciones de ACP. Teniendo en cuenta los resultados iniciales obtenidos, se modificó la dosis de ablación del ICT a lo largo del ensayo. En 4 pacientes se aplicó una ACP focal en una mediana de 6 lugares/ICT (RIC: 5 a 7 lugares/ICT) y un voltaje de 1600 V (Focal-1), y en los otros 9 pacientes se utilizó un voltaje superior (1800 V; Focal-2) también en 6 lugares/ICT (RIC: 5 a 7 lugares/ICT).

**INTERVENCIÓN DE REMAPEO.** Se llevó a cabo un remapeo invasivo en 22 de 25 (88%) pacientes a los 82 días (RIC: 76 a 90 días) de seguimiento. El AVP fue duradero en 82 de las 85 (96%) VP y en 19 de los 22 pacientes (86%) (tabla 3). En cada uno de los pacientes con reconexiones de VP hubo una brecha singular en 1 VP (que se volvió a aislar con una ablación de radiofrecuencia (RF) estándar). Todas (21 de 21) las PPAI abordadas con el catéter *pentaspline* mantuvieron la ablación de forma duradera (figura 4). Se observó una regresión localizada de la lesión de ablación de la pared posterior en 3 de 21 (14%) pacientes: 3 de 13 con la dosis inicial (APP-1) y 0 de 8 con la dosis de APP-2. En los casos en los que se observó, la regresión se situó de forma característica en el techo de la AI y en dirección a la VPSI (figuras 4C y 4D). El mapeo de voltaje de los otros 2 pacientes en los que se puso de manifiesto una regresión localizada se presenta en el Suplemento, figura 1. El primer paciente, en el que se aplicó un aislamiento lineal de la pared posterior con el catéter focal (dosis Focal-1) presentaba una PPAI reconectada. En el paciente con un aislamiento inadvertido de la OAI, el remapeo de voltaje reveló una recuperación de la conductividad eléctrica (figuras 3C y 3D), sin retraso de la conducción.

**TABLA 3 Criterios de valoración principal y secundarios (N = 25)**

Criterio de valoración principal de viabilidad (n = 25)	
Aislamiento de VP precoz	96/96 (100)
Criterios de valoración secundarios de viabilidad (n = 25)	
Aislamiento de VP crónico (n = 22)	82/85 (96)
Aislamiento de PPAI crónico (n = 22)	
Cohorte total (n = 22)	21/22 (95)*
Tratados con el catéter <i>pentaspline</i> solamente (n = 21)	21/21 (100)*
Obstrucción aguda de ICT (n = 13)	13/13 (100)
Obstrucción crónica de ICT (n = 12)	9/12 (75)
Criterios de valoración de seguridad principales	
Inicio temprano (en un plazo de 30 días respecto a la intervención índice)	
Muerte	0/25 (0)
Infarto de miocardio	0/25 (0)
Parálisis diafragmática	0/25 (0)
Ictus o AIT	0/25 (0)
Tromboembolismo periférico u orgánico	0/25 (0)
Taponamiento/perforación cardiacos	1/25 (4)†
Complicaciones del acceso vascular	0/25 (0)
Hospitalización (inicial o prolongación)	0/25 (0)
Bloqueo cardiaco	0/25 (0)
Pericarditis	0/25 (0)
Inicio tardío (en cualquier momento durante el seguimiento)	
Estenosis de VP (> 70% respecto a la situación inicial)	0/25 (0)
Fístula auriculoesofágica	0/25 (0)
Los valores corresponden a n/N (%). * La única PPAI con reconexión fue la del primer paciente tratado con una ACP lineal con el empleo de la dosis Focal-1 inicial. En los pacientes a los que se practicó una ablación de pared posterior con el catéter de ACP <i>pentaspline</i> , todas las PPAI mantuvieron la ablación de forma duradera. † Se produjo un derrame pericárdico sin taponamiento durante el remapeo con el empleo de radiofrecuencia únicamente; está pendiente de validación por el comité de eventos clínicos.	
Abreviaturas como en las <b>tablas 1 y 2</b> .	

Se reevaluó la ablación del ICT en 12 pacientes tras una mediana de 87 días (RIC: 76 a 90 días). De los pacientes en los que se utilizó la dosis Focal-1, tan solo un 25% (1 de 4) presentaron un bloqueo duradero. Las 2 líneas iniciales del istmo mitral (dosis Focal-1) recuperaron la conducción en el remapeo, y ello motivó un retratamiento con RF desde el seno coronario. Sin embargo, en los 8 pacientes tratados con la Focal-2 se observó un bloqueo del ICT bidireccional duradero en el 100% de los casos (8 de 8).

**CRITERIOS DE VALORACIÓN.** El criterio de valoración principal del AVP precoz se alcanzó en el 100% de los casos (96 de 96 VP) (**tabla 3**). Se produjo un evento de la variable de valoración principal de la seguridad en 1 paciente (4%) (**tabla 3**) que sufrió un derrame tras el remapeo mediante RF, en el que no se utilizó el sistema de ACP. Es importante señalar que no hubo ningún caso de estenosis de las VP, ictus o AIT, taponamiento pericárdico ni fístula auriculoesofágica. Tampoco hubo ningún caso de lesión del nervio frénico a pesar de la captura frecuente

(esperada) del nervio frénico durante los pulsos de ACP en la VP superior derecha.

**OTRAS EVALUACIONES DE LA SEGURIDAD.** No hubo ninguna complicación asociada al catéter de ACP, y en concreto no hubo ningún fallo del despliegue ni ningún atrapamiento del catéter. Las aplicaciones de la ACP se acompañaron de firmas electrónicas, tal como se ha descrito con anterioridad (en todos los casos sin consecuencias clínicas) (9,10). No hubo ningún caso de bradiarritmia o taquiarritmia ni anomalías de la repolarización trascendentes. Todos los pacientes se recuperaron sin molestias musculares.

Se llevó a cabo una esofagogastroduodenoscopia en 21 pacientes tras una mediana de 3 días (RIC: 1 a 5 días) tras la intervención: no hubo ninguna lesión esofágica (**tabla 4**). En la intervención índice, se confirmó la integridad del nervio frénico mediante captura de la estimulación del ritmo o bien mediante el movimiento espontáneo del diafragma. Además, la fluoroscopia realizada durante las intervenciones de remapeo (n = 22) no identificó a ningún paciente con afectación diafragmática. La comparación cuantitativa de la TAC inicial con la obtenida a los 3 meses, tras una mediana de 78 días (RIC: 61 a 82 días), que se realizó en 14 pacientes y 54 VP, no reveló ninguna estenosis de las VP (**tabla 5**).

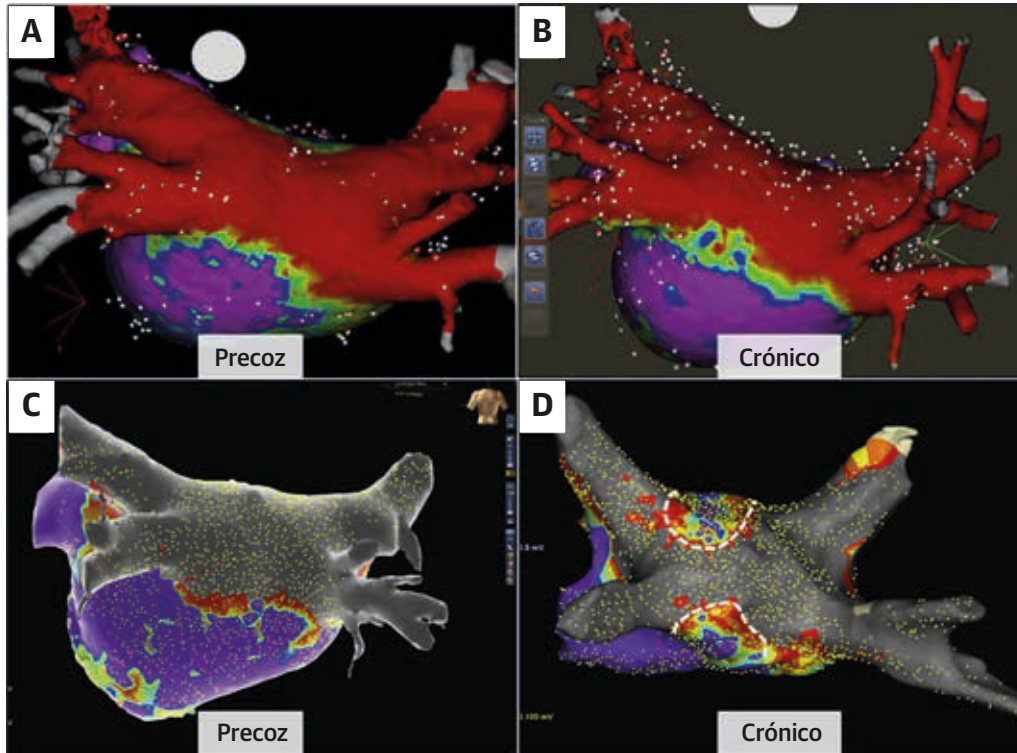
Un paciente presentó un hematoma inguinal unilateral que se resolvió sin intervención. No hubo ninguna rehospitalización (**tabla 3**).

## DISCUSIÓN

En este artículo realizamos lo que, hasta donde nosotros sabemos, es la primera presentación de la viabilidad, eficacia y seguridad de la ACP en pacientes con FAPER. En este primer estudio en el ser humano se evaluó una estrategia de uso de catéteres de ACP tanto *pentaspline* como focales para producir una configuración de lesión apropiada para la FAPER. Concretamente, mostramos la realización con éxito de AVP, ablación de la PPAI y ablación del ICT en 25 pacientes. Las intervenciones de remapeo mostraron una ablación de pared posterior duradera con el catéter *pentaspline* en la totalidad de los casos (100%, n = 21 de 21) y la durabilidad del AVP en el 96% de las VP (82 de 85 VP). Se observó un bloqueo duradero del ICT tras la optimización de la dosis en los 8 pacientes tratados. Es importante señalar que no se produjo ningún evento de la variable principal de valoración de la seguridad relacionado con la ACP y tan solo hubo 1 complicación relacionada con la intervención de ACP (hematoma inguinal). Todas las evaluaciones de la seguridad cardiaca y periférica dieron resultados negativos, incluidas las evaluaciones de estenosis de VP y las de lesiones esofágicas o frénicas (**ilustración central**).



**FIGURA 4** Durabilidad de la ACP de la pared posterior



(A, C) El mapeo electroanatómico inmediatamente después de la ablación muestra la ablación de todas las VP y de la PPAI (A, indica voltaje bajo, < 0,1 mV; **púrpura** indica voltaje preservado, > 0,5 mV; C, **gris** indica voltaje bajo, < 0,1 mV; **púrpura** indica voltaje preservado, > 0,5 mV). (B, D) El remapeo de estos pacientes durante el seguimiento muestra un aislamiento duradero. El área de bajo voltaje durante el remapeo es casi idéntica a la inicial en el primer paciente (A frente a B), mientras que hubo una entrada parcial de recuperación de voltaje en el segundo paciente (**línea blanca punteada**; C frente a D). Abreviaturas como en las **figuras 2 y 3**.

**ENERGÍA DE CAMPO PULSADA.** La ACP desestabiliza las membranas celulares al formar poros de escala nanométrica irreversibles, que conducen a la muerte celular. Su mecanismo de ablación novedoso, no térmico, permite que la ACP realice una ablación única del miocardio auricular, puesto que el miocardio muestra un umbral de lesión inferior al del nervio frénico y el esófago inmediatamente adyacentes. Más allá de las diferencias en los umbrales específicos de los distintos tejidos, la ACP preserva también la matriz extracelular, evitando la alteración de los planos tisulares que caracteriza a la lesión térmica (por ejemplo, fístula auriculoesofágica). Sin embargo, esta preservación de los órganos colaterales se limita a las dosis de ACP clínicas estudiadas, y estas estructuras pueden sufrir daños también si la ACP se aplica directamente sobre ellos o a dosis significativamente superiores. Estas ventajas no solo se han demostrado en evaluaciones preclínicas, sino que más recientemente se ha utilizado el catéter de ACP *multispline* para tratar a pacientes con FA paroxística con un AVP en 2 primeros ensayos clínicos en el ser humano, el estudio IMPULSE (*Safety and Feasibility Study of the IOWA*

*Approach Endocardial Ablation System to Treat Atrial Fibrillation*) y el estudio PEFCAT (*Safety and Feasibility Study of the FARAPULSE Endocardial Ablation System to Treat Paroxysmal Atrial Fibrillation*) (1-6,9,10). En estos estudios, los protocolos de dosis y tipos de onda de ACP evolucionaron hasta conseguir alcanzar en última instancia una durabilidad del 100% con los tipos de onda más avanzados (II bifásicas, de 1,8 a 2,0 kV).

**TABLA 4** Evaluaciones adicionales de la seguridad

	Número de pacientes con la evaluación	Resultados
Esofagogastroduodenoscopia	21	Ausencia de lesiones esofágicas
Nervio frénico		
Evaluación del nervio frénico*	25	Ausencia de paresia/parálisis
Radiografía de tórax a los 3 meses	16	Ausencia de paresia/parálisis
Estenosis de venas pulmonares		
Exploración de TAC a los 3 meses	14	Ausencia de estenosis/estrechamiento de VP

\* Mediante observación del movimiento del diafragma con la inspiración del paciente o mediante captura diafragmática con estimulación de ritmo del nervio frénico desde el interior de la vena cava superior.  
TAC = tomografía axial computarizada.

<b>TABLA 5 Análisis dimensional de los diámetros de VP</b>					
	<b>n</b>	<b>Pre-ARF, mm</b>	<b>Pos-ARF, mm</b>	<b>Cambio de dimensión de VP, %</b>	<b>Valor de p*</b>
<b>VPSI</b>					
Eje largo	12	23,5 (21,6 a 25,3)	23,5 (20,7 a 26,2)	-1,7 (-6,6 a 3,0)	0,308
Eje corto		16,2 (13,0 a 20,2)	15,2 (12,0 a 19,7)	-6,2 (-11,6 a 4,1)	0,158
<b>VPII</b>					
Eje largo	12	18,5 (16,7 a 20,7)	17,5 (14,5 a 19,4)	-5,6 (-11,6 a 2,9)	0,071
Eje corto		12,9 (10,9 a 17,4)	12,5 (9,6 a 17,7)	0,6 (-5,2 a 6,8)	1,000
<b>VPCI</b>					
Eje largo	2	32,2 (31,9 a n. p.)	31,7 (30,4 a n. p.)	-1,8 (-5,2 a n. p.)	0,655
Eje corto		19,8 (17,2 a n. p.)	19,9 (18,1 a n. p.)	1,1 (-2,8 a n. p.)	0,655
<b>VPSD</b>					
Eje largo	14	22,4 (19,0 a 24,0)	21,9 (18,1 a 23,9)	-1,6 (-8,4 a 2,6)	0,363
Eje corto		20,7 (16,8 a 21,9)	19,0 (16,7 a 21,9)	-1,9 (-11,3 a 3,1)	0,198
<b>VPID</b>					
Eje largo	14	18,7 (16,8 a 22,9)	19,5 (15,5 a 20,9)	-5,2 (-11,4 a 2,3)	0,140
Eje corto		16,6 (11,1 a 17,9)	16,3 (13,0 a 18,7)	2,2 (-2,5 a 9,8)	0,233

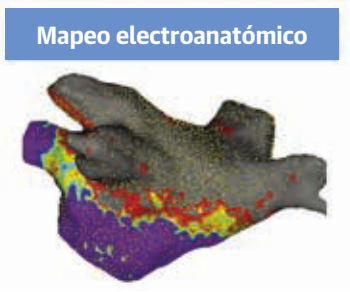
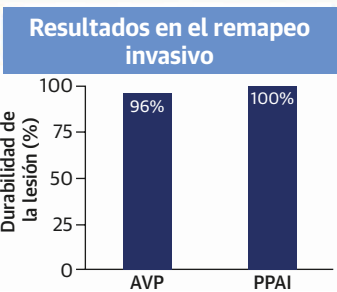
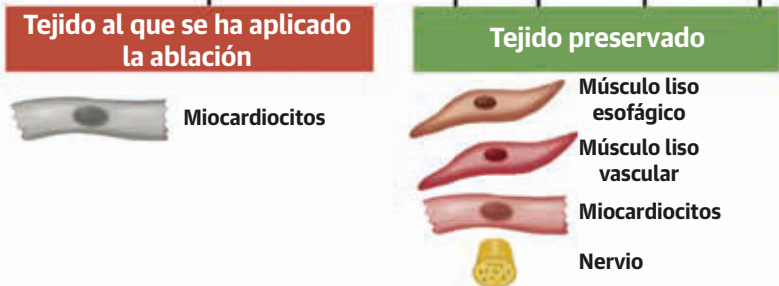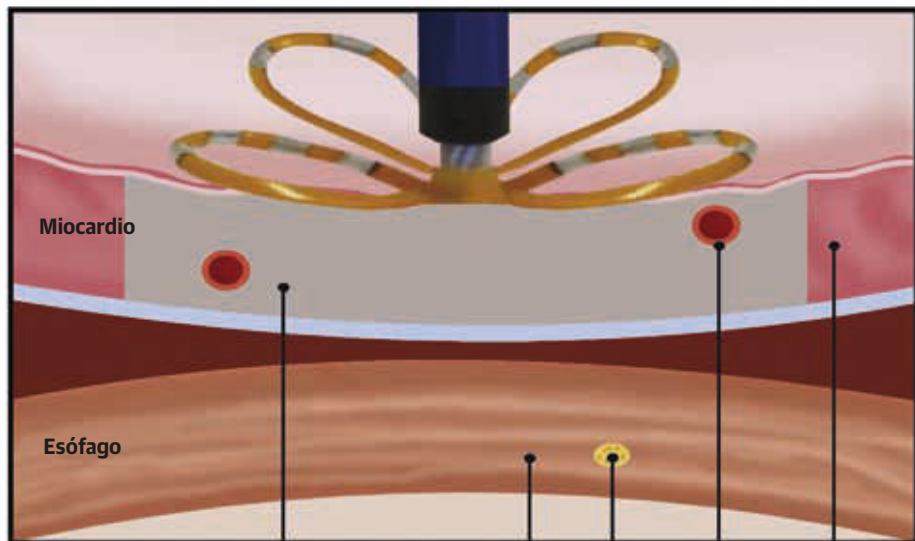
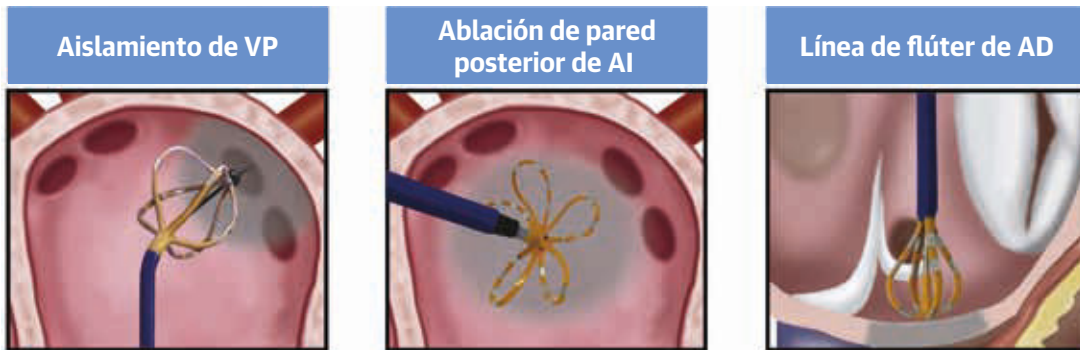Los valores corresponden a mediana (intervalo intercuartílico). \* Datos analizados con la prueba de rango con signo de Wilcoxon.  
VPCI = vena pulmonar común izquierda; VPII = vena pulmonar inferior izquierda; VPSI = vena pulmonar superior izquierda; n. p. = no procede; VP = vena pulmonar; ARF = ablación por radiofrecuencia; VPID = vena pulmonar inferior derecha; VPSD = vena pulmonar superior derecha.

**ESTRATEGIA DE ABLACIÓN EN LA FAper.** La ACP no se ha utilizado anteriormente en la FAper. Aunque puede demostrarse que el AVP es viable con la ACP, la evidencia existente indica que una estrategia basada tan solo en el AVP puede ser deficiente para el control de la arritmia, con unas tasas elevadas de recurrencia en la FAper (11,12). Sin embargo, la cuestión de qué tipo de ablación adicional debe llevarse a cabo además del AVP sigue siendo objeto de controversia. En una estrategia de «AVP+» para tratar la FAper, hay varios candidatos para lo que puede comportar el «+». Un abordaje bajo guía de mapeo para identificar los focos de origen de la FA (por ejemplo, rotores/impulsores focales y desencadenantes distintos de las VP) es conceptualmente atractivo, pero hasta ahora las tecnologías de mapeo específicas para este fin no han dado resultado (11). Se han propuesto también diversos enfoques alternativos empíricos «basados en el substrato», como la ablación del istmo mitral, la PPAI, las conexiones entre AI y seno coronario, la OAI, etc. (12-15). Sin embargo, en los estudios en los que se han explorado estos conjuntos de lesiones han tenido factores de confusión derivados de la baja durabilidad de la lesión con la lesión térmica: por ejemplo, ¿fallan las estrategias de ablación mediante RF del istmo mitral porque el mecanismo de esta técnica es ineficaz, o fallan porque las líneas mitrales habitualmente no son duraderas y ello neutraliza todo posible beneficio por el efecto proarrítmico asociado a las brechas existentes? Para abordar esta cuestión, deberá realizarse un ensayo en el que se garantice en primer lugar la durabilidad del conjunto de lesiones evaluado, y solo entonces pasar a evaluar el resultado clínico (14). Estos estudios son difíciles de llevar a cabo porque la evaluación de la durabilidad requiere un remapeo invasivo.

**FUNDAMENTO CIENTÍFICO DE LA ABLACIÓN DE LA PARED POSTERIOR.** La justificación para actuar sobre la PPAI deriva en parte de su importancia inferida, dados los orígenes embriológicos comunes con los del tejido antral arritmógeno de las VP (16). Por un lado, el ensayo aleatorizado más grande nunca realizado (n = 217) de la ablación de la PPAI (POBI-AF [*Comparison of Circumferential Pulmonary Vein Isolation Alone Versus Linear Ablation in Addition to Circumferential Pulmonary Vein Isolation for Catheter Ablation in Persistent Atrial Fibrillation: Prospective Randomized Controlled Trial*]) llegó a la conclusión de que no había diferencias en los resultados (17). Sin embargo, en este ensayo hubo el factor de confusión de la incapacidad de garantizar la durabilidad de la lesión. De hecho, en las reintervenciones en pacientes con una recidiva, se observó invariablemente una reconexión eléctrica de la PPAI. Además, en un meta-análisis se identificaron ensayos con resultados contradictorios respecto a la ablación de la PPAI (18). Sin embargo, incluso estos investigadores afirmaron que la base teórica para la ablación de la PPAI «continúa siendo sólida y justifica una mayor evaluación», postura esta que es compartida por muchos electrofisiólogos.

Exploramos la ablación de la PPAI porque está respaldada por 2 estudios de mecanismo de acción, uno de ellos quirúrgico (HISTORIC-AF [*Hybrid STaged Operating Room and Interventional Catheter Ablation for Atrial Fibrillation*]) y el otro mediante catéter (LIBERATION [*Outcome of Atrial Fibrillation Ablation After Permanent Pulmonary Vein Antrum Isolation With or Without Proven Left Atrial Posterior Wall Isolation*]) (14,15). En el primero se evaluó una estrategia con 2 intervenciones de: 1) una herramienta de RF epicárdica toracoscópica, mínimamente invasiva, para producir una lesión en caja

**ILUSTRACIÓN CENTRAL** Ablación de campo pulsado para la fibrilación auricular persistente



posterior aislando todas las VP y la PPAI en bloque; 2) seguida al cabo de 1 mes de una ablación de retoque endocárdica mediante catéter de las brechas de conducción residuales. En este estudio multicéntrico, prospectivo, no aleatorizado, de 100 pacientes (un 32% de ellos con FAper, un 68% con FAper de larga evolución) se puso de manifiesto el mantenimiento del ritmo sinusal durante 1 año en el 88% de los casos.

El estudio LIBERATION fue un ensayo aleatorizado de la ablación mediante catéter percutáneo en el que se comparó el AVP solo (n = 20) con el AVP+ (n = 32), en donde el «+» incluía la ablación desde el seno coronario y las venas septales izquierdas y, de especial importancia, la ablación de la PPAI. Aunque este estudio no se limitó a la sola ablación de la PPAI, exigió un remapeo invasivo a los 3 meses para evaluar las posibles brechas en cualquier conjunto de lesiones y si se realizaba una ablación durante esta intervención de remapeo, en estos pacientes era obligatoria una nueva intervención de remapeo (es decir, una tercera intervención) para asegurar la durabilidad de la lesión. La existencia de un período sin medicación de 1 año sin taquiarritmias auriculares aumentó de tan solo el 20% con el AVP solo a un 65% en el grupo de AVP+ (p < 0,001). Considerados en conjunto, estos datos respaldan la hipótesis de que si se alcanzaba una ablación de la PPAI duradera, podría mejorarse también el éxito de la ablación en la FAper.

**ACP DE LA PARED POSTERIOR.** Después del AVP, el catéter de ACP *pentaspline* podía maniobrase mientras estaba plano a lo largo de la parte posterior de la AI en la configuración de pétalos de flor. La forma y la flexibilidad de los *splines* permitían una cobertura amplia de la pared posterior con un reposicionamiento sencillo limitado. Aunque este catéter puede usarse sin necesidad de un mapeo electroanatómico (MEA) para el AVP, en este estudio optamos por visualizarlo en el MEA además de utilizar una guía de fluoroscopia y EIC. Dado que esta integración se llevó a cabo de forma *ad hoc*, es decir, no programada en el sistema de MEA, la visualización de los *splines* del catéter no fue realmente la de su forma en pétalos real (**figura 2A**), pero la renderización fue suficiente para seguir el trayecto de las aplicaciones y garantizar una cobertura y solapamiento adecuados. El catéter *pentaspline* combinó una huella de lesión grande con aplicaciones ultracortas, liberando al operador de la pre-

ocupación por un posible daño del esófago. De hecho, encontramos un solo caso de anatomía poco habitual del *ostium* de VP (**figuras 3A y 3B**) pero pudimos realizar el aislamiento con facilidad. La APP se completó en un tiempo ≤ 10 min en la mayoría de los pacientes (14 de 24).

En comparación con los mapas de voltaje tras las intervenciones índice y de reevaluación, se observó una ablación duradera de la PPAI en todos los pacientes tratados con el catéter *pentaspline*. Sin embargo, hubo una regresión local de bajo voltaje en 3 de 21 pacientes (**figuras 4C y 4D**; Suplemento, figura 1). Al final, en el 100% de estos 21 pacientes se observó una ausencia de evidencia de conducción a través de la pared posterior. La excelente durabilidad del AVP (96%) en este estudio se suma a nuestra experiencia previa publicada con este catéter, como enfoque eficaz y seguro para abordar el AVP.

Estudiamos también el primer uso del catéter de ACP focal en el ser humano, es decir, las aplicaciones en el ICT para un bloqueo lineal de la conducción. Aparte del aislamiento lineal de la pared posterior en el segundo paciente, esta técnica tuvo una eficacia aguda del 100%. Sin embargo, la falta inicial de durabilidad (25%), observada también en las dos líneas del istmo mitral y en el aislamiento lineal de la pared posterior en el primer paciente, motivaron una modificación de la dosis, que condujo a una durabilidad manifiesta, aunque en una cohorte pequeña. Estos datos deberán llevar a la realización de futuros estudios más amplios de la ablación del ICT y la ablación lineal con una ACP focal.

**SEGURIDAD.** La ausencia de toda lesión esofágica en la evaluación endoscópica de todos los pacientes evaluados en este estudio resulta tranquilizadora. Es importante apreciar que la ACP se llevó a cabo en toda la AI posterior, directamente adyacente al esófago, con lo que se expuso al esófago a una dosis muy superior a la del protocolo de ablación con AVP solamente de los estudios previos en la FA paroxística. Nuestro estudio preclínico realizado con este sistema en un modelo del esófago aportó el fundamento para la confianza en el proceso clínico (5). De igual modo, la ausencia de paresia o parálisis del nervio frénico, a pesar de su activación en todos los pacientes, y la ausencia de toda estenosis de las VP son coherentes con lo indicado por estas evaluaciones recientes. La ausencia de otras complicaciones como el ictus/AIT y el taponamiento

## ILUSTRACIÓN CENTRAL (continuación)

(Arriba) El catéter de ablación de campo pulsado (ACP) *multispline* permite aislar las venas pulmonares (VP) (**izquierda**) o producir una ablación de la pared posterior de aurícula izquierda (**centro**), mientras que el catéter de ACP focal se emplea para la ablación del istmo cavotricuspidé con objeto de eliminar el flúter auricular típico (**derecha**). Esto se puede hacer de un modo seguro ya que los miocardiocitos son exquisitamente sensibles a los campos eléctricos pulsados, lo cual permite una ablación preferente del miocardio, al tiempo que se preservan otras estructuras vitales, como el esófago, los vasos sanguíneos y los nervios (véase el vídeo 1). En el remapeo electrofisiológico invasivo realizado de 2 a 3 meses después de la intervención índice de ACP, hubo una tasa elevada de durabilidad de la lesión (**Abajo, izquierda**); el mapa electroanatómico muestra la durabilidad de las lesiones (**Abajo, derecha: gris** = voltaje bajo, < 0,1 mV). AI = aurícula izquierda; AVP = aislamiento de venas pulmonares; AD = aurícula derecha; PPAI = pared posterior de aurícula izquierda.



es importante también, teniendo en cuenta las múltiples aplicaciones de ACP realizadas. El único derrame que se produjo fue el que tuvo lugar durante un remapeo mediante RF, sin uso del sistema de ACP. Por último, el único caso de aislamiento precoz transitorio inadvertido de la OAI con posterior recuperación indica la necesidad de una evaluación cuidadosa de la colocación del catéter y los *splines* cuando están en la proximidad de estas estructuras críticas, lo cual no difiere de lo que ocurre con las modalidades de ablación actualmente existente.

**LIMITACIONES DEL ESTUDIO.** Este estudio se diseñó para explorar la seguridad y la viabilidad de la combinación de un AVP con una ablación de la pared posterior para abordar la FAper; de ahí el pequeño tamaño muestral y el diseño observacional del estudio. Serán necesarios nuevos ensayos más grandes para confirmar las conclusiones de nuestro estudio. Estas intervenciones las realizaron operadores experimentados, y serán precisos estudios multicéntricos más amplios para evaluar la posibilidad de generalización. La intervención de remapeo no se llevó a cabo en todos los pacientes, lo cual no es de extrañar teniendo en cuenta el carácter invasivo de las técnicas de remapeo. Sin embargo, la elevada durabilidad observada en el 64% de la cohorte en la que se aplicó el remapeo resulta alentadora. No se evaluó el bloqueo de salida de las VP y de la PPAI. Serán necesarios ensayos con criterios de valoración clínicos y una larga duración del seguimiento para evaluar la capacidad del sistema para prevenir la recurrencia de la FA. La proximidad del esófago a la PPAI llevó a realizar una endoscopia esofágica después de la ACP; no se observaron ulceraciones ni alteraciones de la motilidad, pero no se llevaron a cabo evaluaciones objetivas de la motilidad. En nuestro estudio previo del AVP mediante ACP en pacientes con FA paroxística, los resultados de la resonancia magnética cerebral fueron alentadores pero dichos resultados deberán volver a evaluarse también en futuros estudios de la ablación de la FAper con este sistema de ACP (10).

## CONCLUSIONES

La ACP con el empleo de un catéter de «un solo disparo» permitió tratar de manera segura y eficaz a pacientes con FAper, incluida no sola la obtención de un AVP sino también una ablación de la PPAI. Las lesiones fueron duraderas y sientan las bases para la realización de estudios prospectivos amplios del control de la arritmia.

**DIRECCIÓN PARA LA CORRESPONDENCIA:** Dr. Vivek Y. Reddy, Helmsley Electrophysiology Center, Icahn School of Medicine at Mount Sinai, One Gustave L. Levy Place, P.O. Box 1030, New York, New York 10029. Correo electrónico: vivek.reddy@mountsinai.org. Twitter: @jskoruth.

## PERSPECTIVAS

### COMPETENCIAS EN LA ASISTENCIA DE LOS PACIENTES Y LAS CAPACIDADES DE APLICACIÓN DE TÉCNICAS:

La ACP es una nueva modalidad de tratamiento que produce preferentemente una ablación del tejido miocárdico, con un menor riesgo de dañar estructuras adyacentes como el esófago, en comparación con la tecnología de ablación convencional. En esta primera experiencia en el ser humano con el empleo de un catéter *pentaspline* en pacientes con FA persistente, la ACP produjo una ablación segura, eficaz y duradera, según lo indicado por evaluación de remapeo auricular invasivo.

**PERSPECTIVA TRASLACIONAL:** Serán necesarios ensayos multicéntricos grandes para comparar la seguridad, eficacia y resultados clínicos a largo plazo de la ACP en comparación con las técnicas de ablación convencionales en pacientes con FA persistente.

## BIBLIOGRAFÍA


1. van Driel VJ, Neven KG, van Wessel H, et al. Pulmonary vein stenosis after catheter ablation: electroporation versus radiofrequency. *Circ Arrhythm Electrophysiol* 2014;7:734-8.
2. van Driel VJ, Neven K, van Wessel H, Vink A, Doevendans PA, Wittkamp FH. Low vulnerability of the right phrenic nerve to electroporation ablation. *Heart Rhythm* 2015; 12:1838-44.
3. Koruth J, Kuroki K, Iwasawa J, et al. Preclinical evaluation of pulsed field ablation: electrophysiological and histological assessment of thoracic vein isolation. *Circ Arrhythm Electrophysiol* 2019; 12:e007781.
4. Stewart MT, Haines DE, Verma A, et al. Intracardiac pulsed field ablation: proof of feasibility in a chronic porcine model. *Heart Rhythm* 2019;16: 754-64.
5. Koruth JS, Kuroki K, Kawamura I, et al. Pulsed field ablation vs radiofrequency ablation: esophageal injury in a novel porcine model. *Circ Arrhythm Electrophysiol* 2020;13:e008716.
6. Koruth JS, Kuroki K, Iwasawa J, et al. Endocardial ventricular pulsed field ablation: a proof-of-concept preclinical evaluation. *Europace* 2020;22:434-9.
7. Kuck KH, Brugada J, Fürnkranz A, et al. Cryoballoon or radiofrequency ablation for paroxysmal atrial fibrillation. *N Engl J Med* 2016;374: 2235-45.
8. Dukkipati SR, Cuoco F, Kutinsky I, et al. Pulmonary vein isolation using the visually guided laser balloon: a prospective, multicenter, and randomized comparison to standard radiofrequency ablation. *J Am Coll Cardiol* 2015;66:1350-60.
9. Reddy VY, Koruth J, Jais P, et al. Ablation of atrial fibrillation with pulsed electric fields: an ultra-rapid, tissue-selective modality for cardiac ablation. *J Am Coll Cardiol EP* 2018;4: 987-95.
10. Reddy VY, Neuzil P, Koruth JS, et al. Pulsed field ablation for pulmonary vein isolation in atrial fibrillation. *J Am Coll Cardiol* 2019;74:315-26.
11. Calkins H, Hindricks G, Cappato R, et al. 2017 HRS/EHRA/ECAS/APHS/SOLAECE expert consensus statement on catheter and surgical ablation of atrial fibrillation. *Heart Rhythm* 2017; 14:e275-444.

12. Reddy VY, Neuzil P, Peichl P, et al. A lattice-tip temperature-controlled radiofrequency ablation catheter: durability of pulmonary vein isolation and linear lesion block. *J Am Coll Cardiol EP* 2020;6:623-35.
13. Di Biase L, Burkhardt JD, Mohanty P, et al. Left atrial appendage isolation in patients with long-standing persistent AF undergoing catheter ablation: BELIEF trial. *J Am Coll Cardiol* 2016;68:1929-40.
14. Bai R, Di Biase L, Mohanty P, et al. A proven isolation of the pulmonary vein antrum with without left atrial posterior wall isolation in patients with persistent atrial fibrillation. *Heart Rhythm* 2016;13:132-40.
15. Muneretto C, Bisleri G, Rosati F, et al. European prospective multicentre study of hybrid thoracoscopic and transcatheter ablation of persistent atrial fibrillation: the HISTORIC-AF trial. *Eur J Cardiothorac Surg* 2017;52:740-5.
16. Douglas YL, Jongbloed MR, Deruiter MC, Gittenberger-de Groot AC. Normal and abnormal development of pulmonary veins: state of the art and correlation with clinical entities. *Int J Cardiol* 2011;147:13-24.
17. Lee JM, Shim J, Park J, et al. The electrical isolation of the left atrial posterior wall in catheter ablation of persistent atrial fibrillation. *J Am Coll Cardiol EP* 2019;5:1253-61.
18. Thiagarajah A, Kadhim K, Lau DH, et al. Feasibility, safety, and efficacy of posterior wall isolation during atrial fibrillation ablation: a systematic review and meta-analysis. *Circ Arrhythm Electrophysiol* 2019;12:e007005.

---

**PALABRAS CLAVE** ablación percutánea, esófago, fibrilación auricular persistente, pared posterior, ablación de campo pulsado, aislamiento de venas pulmonares

---

 **APÉNDICE** Pueden consultarse las tablas, una figura y un vídeo complementarios en la versión *online* de este artículo.